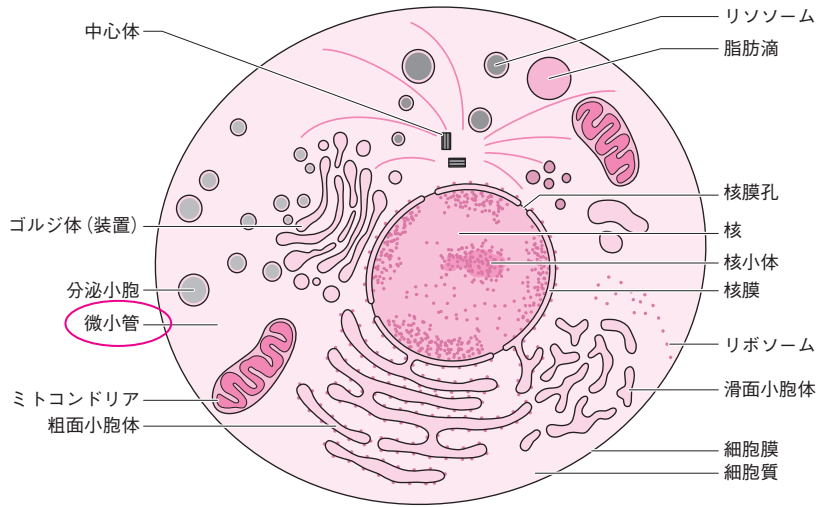


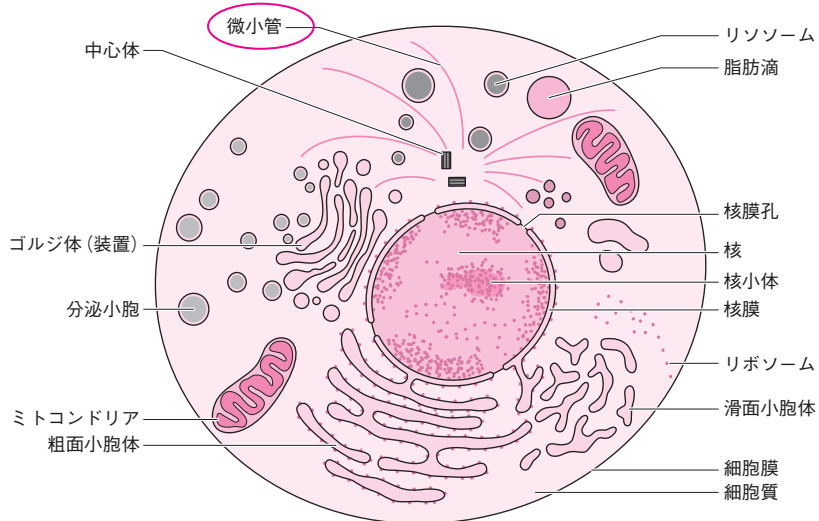
## 正誤表

Visual 栄養学テキスト『人体の構造と機能および疾病の成り立ち I 解剖生理学』の以下の個所に、誤りがありました。謹んでお詫び申し上げますとともに、下記のように訂正いたします。

p.2 ②の図中、微小管の引き出し線位置の修正  
誤：

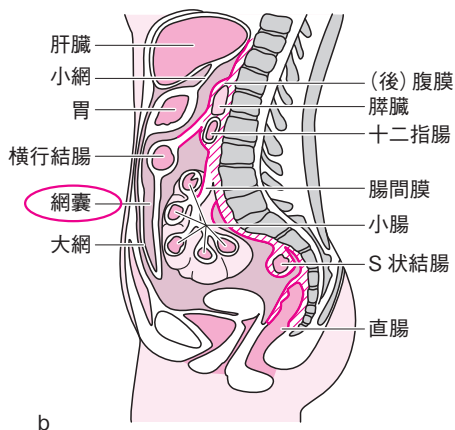


正：

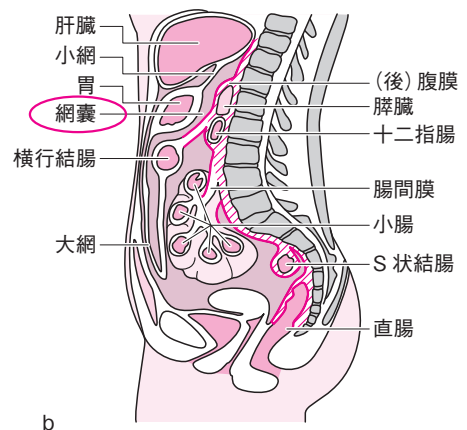


p.9 「豆知識/オドランド小体」本文上から3～4行目  
誤：グルコシルセラミド・ホスホグリセド・スフィンゴミエリン  
正：グルコシルセラミド，ホスホグリセリド，スフィンゴミエリン

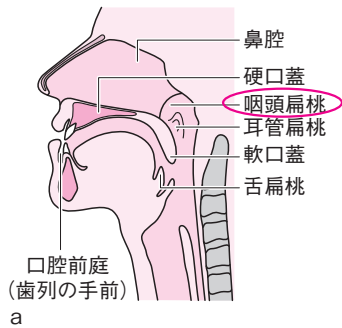
p.12 ①bの図中、網嚢の引き出し線位置の修正  
誤：



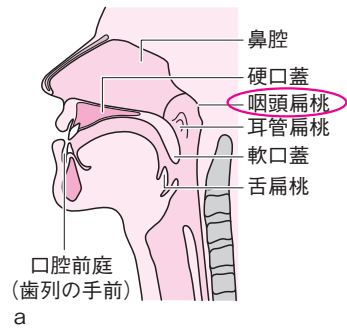
正：



p.16 7 aの図中，咽頭扁桃の位置の修正(引き出し線を短縮)  
誤：



正：



p.17 9 の図中文字  
誤：舌突  
正：舌尖

p.21 17 の図中文字 (2か所)  
誤：結腸ヒモ  
正：小腸間膜

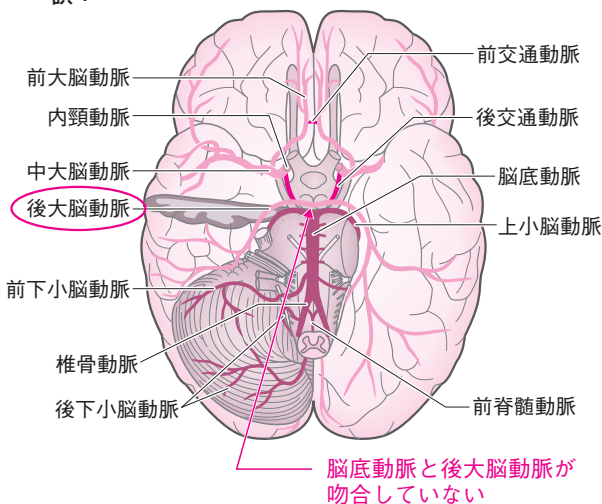
p.26 2 aの図中文字  
誤：胆管  
正：肝管

p.26 2 bの図中文字  
誤：大肝円索  
正：肝円索

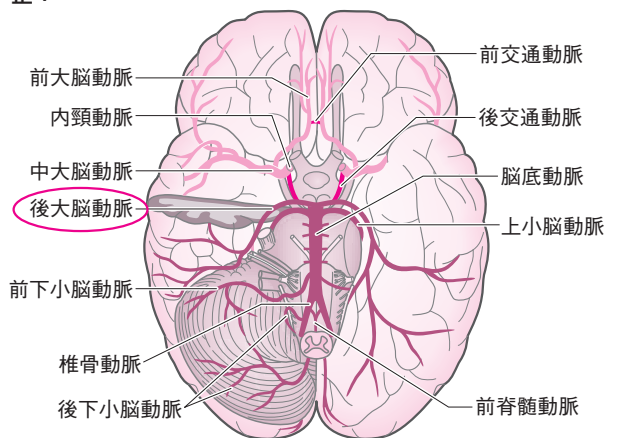
p.31 要点整理，本文上から2行目  
誤：3本の冠動脈によって栄養されている。  
正：心臓を養う血管は左右2本の冠動脈から成り，左冠動脈は前下行枝と回旋枝に分かれる。

p.105 カコモンに挑戦/解答&解説本文上から5行目  
誤：(2) 抗体は特定の特定部分  
正：(2) 抗体は抗原の特定部分

p.115 10 の図中，後大脳動脈の色と，脳底動脈から後大脳動脈への吻合部位の修正  
誤：

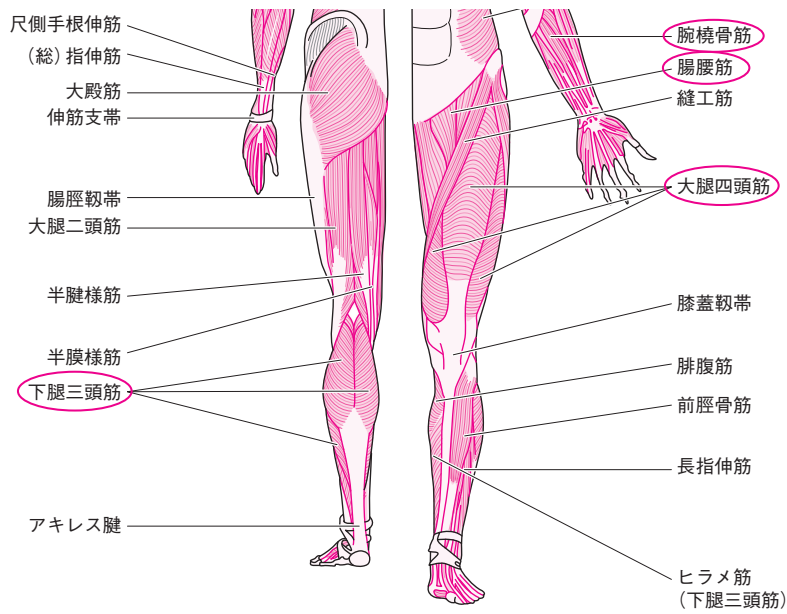


正：

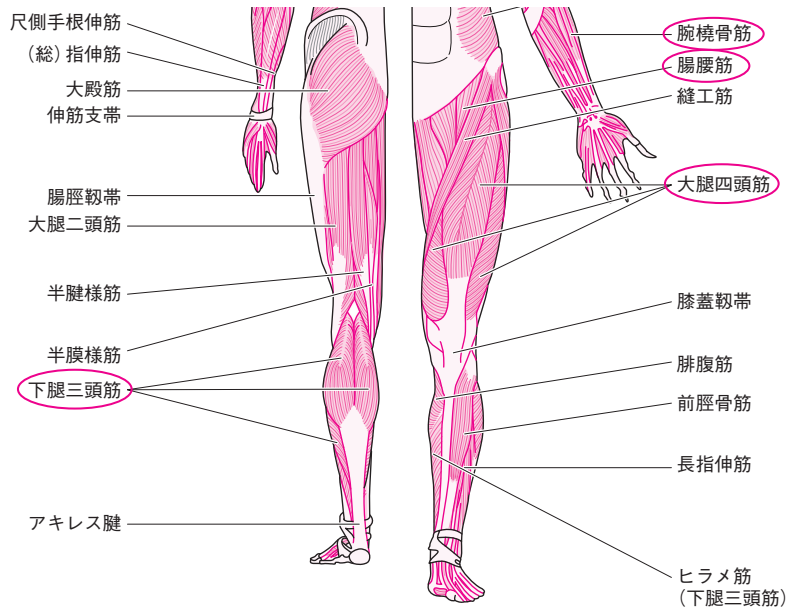


p.119 16 の図中文字  
誤：上顎神経節/毛様神経節  
正：上顎神経節/毛様体神経節

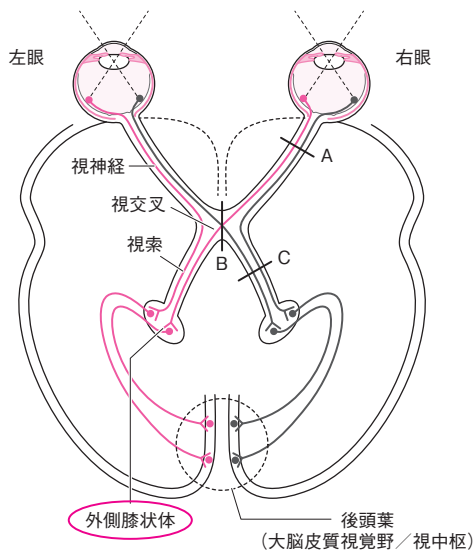
p.127 ⑥ 図中，腕橈骨筋と腸腰筋の引き出し線位置，大腿四頭筋と下腿三頭筋の筋肉の走行方向の修正誤：



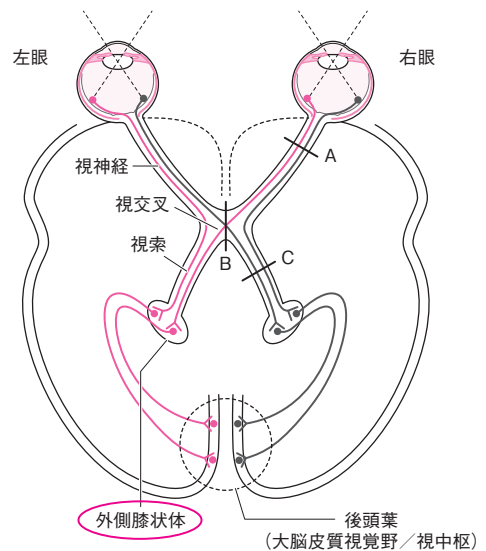
正：



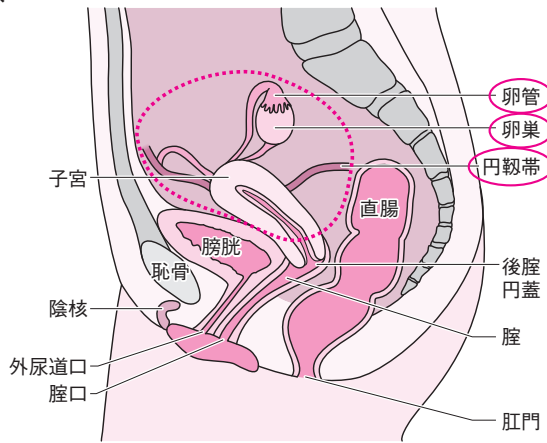
p.145 ⑥ の図中，外側膝状体の引き出し線位置の修正（短縮）誤：



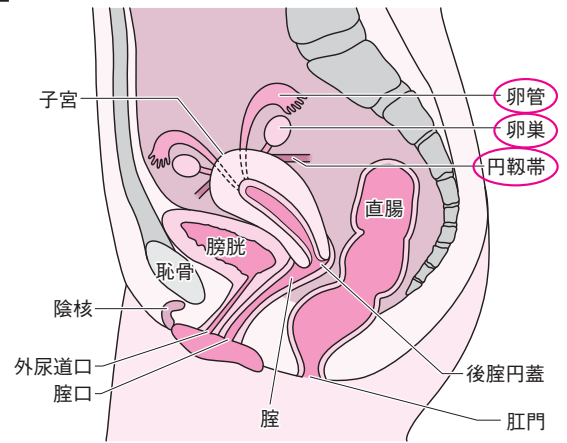
正：



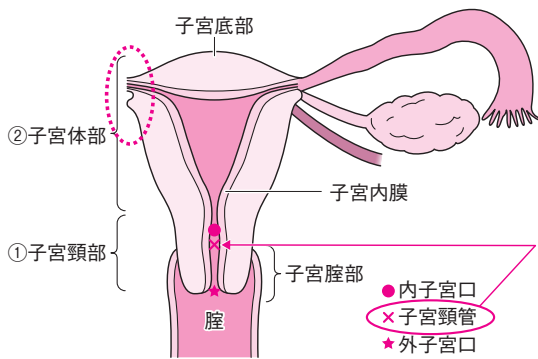
p.158 ② の図中、卵管、卵巢、円靱帯の位置と形状の修正  
誤：



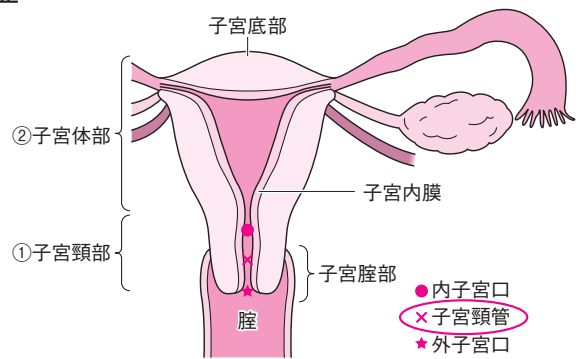
正：



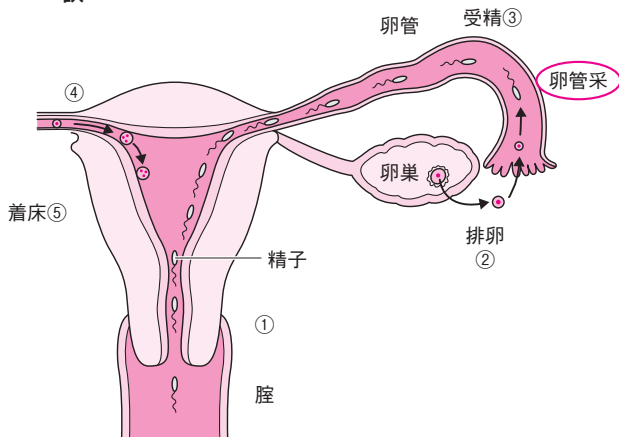
p.158 ③ の図中、子宮頸管の位置と、卵管・卵巢・円靱帯が両側にあることがわかるように修正  
誤：



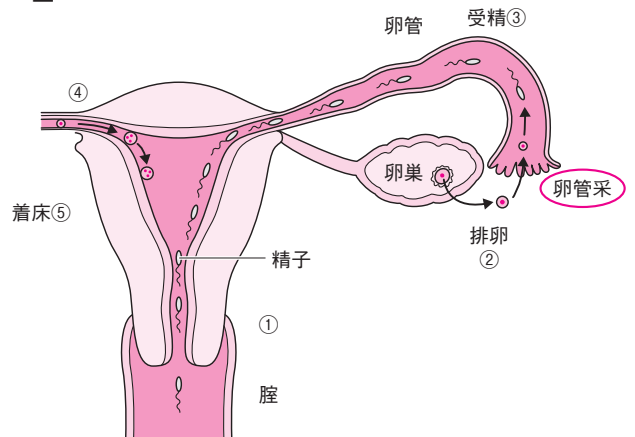
正：



p.161 ⑦ の図中、卵管采の位置の修正  
誤：



正：



**p.33** 本文下から 5～8 行目

誤：感電極, 不感電極

正：関電極, 不関電極