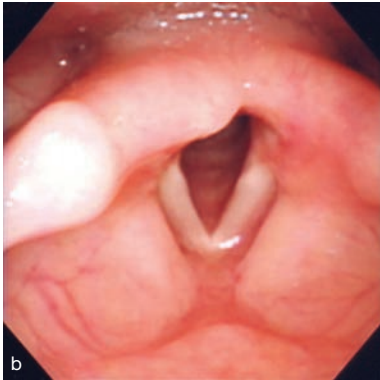
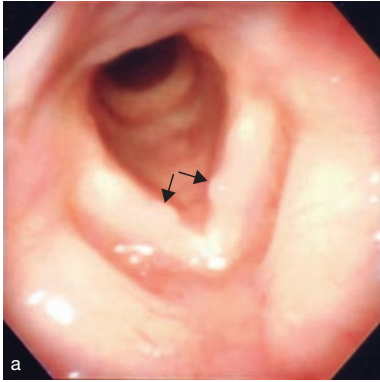
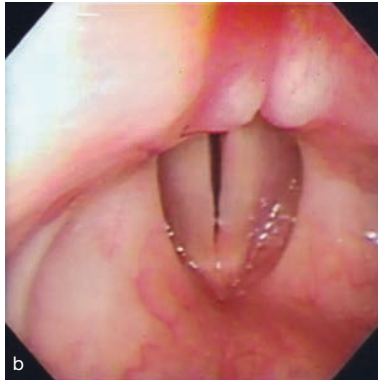
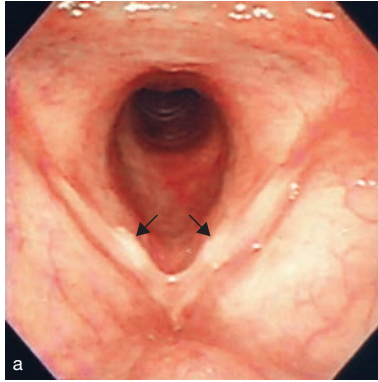


② 症例 1 (9 歳, 女児)



a: 術前所見. 両側声帯膜様部中央に比較的境界がはっきりしたドーム状の結節を認める.
b: 術後数か月の時点でも再発は認められない.

③ 症例 2 (13 歳, 男児)



a: 術前所見. 両側声帯の結節性病変は境界が不明瞭で, 白色, 粗糙であり病変の線維化が推定される.
b: 術後半年. 両側声帯には若干の赤発と腫脹を認めるが, 結節の再発はない.