小児診療
Knowledge & Skill
7

小児画像診断 Update

総 編 集◉加藤元博 東京大学
専門編集◉宮嵜　治 国立成育医療研究センター



中山書店

序

現代の小児医療を実践するにあたり，画像診断の果たす役割は大きく，画像診断なくして小児医療は成り立たないといっても過言ではない．

小児医療は頭のてっぺんから足の先まで全身の臓器，全身の疾患をくまなく網羅しているため，小児放射線診断（pediatric radiology）も，それに応じる形で全身のすべての臓器を取り扱う．そのなかには正常亜型，先天異常，感染症，代謝異常，腫瘍，外傷など多彩な疾患が含まれる．使用されるモダリティも単純 X 線撮影，超音波，CT，MRI，核医学，血管撮影などほぼすべての画像診断装置が含まれる．

現代の放射線医学は業務や研究内容の細分化，専門化が進んでいるが，pediatric radiology はその潮流のなかにありながら古典的な general radiology としての立ち位置を守り続けている．このため pediatric radiology はその守備範囲の広さと限りない奥行きを体感することができ，それが小児医療の現場で働く放射線診断医にとっての大きな魅力となっている．またそれゆえ一般放射線科医にとっては，pediatric radiology は専門性が高く，一朝一夕にはいかない分野として敬遠されがちであることも否めない．

本書『小児画像診断 Update』は『小児診療 Knowledge & Skill』全 8 巻シリーズのなかの 1 冊を担っている．本書にご執筆いただいた先生方は日々小児画像診断に携わり，第一線で活躍されている放射線診断の専門家である．その分野でのエキスパートの先生方が本書の読者に向けて読影の基本となる知識やエッセンスをわかりやすく解説している．執筆者の先生方には図や表，典型症例の画像を数多く提示してもらい，「TOPICS」，「コラム」，「Advice」，「Key Message」などの記事も多く含むように執筆を依頼した．このため小児画像診断に不慣れな小児科の若手および中堅の医師，小児疾患に苦手意識を持つ一般放射線科の先生方にも理解しやすい魅力的な構成となっている．

本書が病気で苦しむ子どもたちとその家族のために，またその診療に携わる小児科医と，専門的な立場からサポートする放射線診断医のために少しでもお役に立てれば幸いである．

2026 年 8 月

宮嵜　治

国立成育医療研究センター放射線診療部 統括部長

CONTENTS

1章 小児画像診断 Update

知っておきたい小児放射線被ばく …… 宮嵜　治　2
診断参考レベル『DRL 2025』を使おう！ …… 竹井泰孝　14
頭部 CT，MRI の適応と推奨される撮影法 …… 藤井裕太　19
超音波検査―明日から役立つ検査のコツと豆知識 …… 赤坂好宣　29
小児の核医学検査の実践 …… 西村元喜　39

2章 中枢神経

頭蓋・頸椎の成長に伴う変化，正常亜型 …… 松木　充　50
先天異常・形成異常 …… 村松一洋　62
小児急性脳症・薬剤性脳症 …… 安藤久美子　70
小児脳腫瘍の画像診断―後頭蓋窩腫瘍を中心に …… 原田太以佑　79
小児中枢神経血管奇形 …… 堤　義之，飯塚有応　88
脊椎，脊髄 …… 丹羽　徹　99
新生児正期産児の脳損傷 …… 早川克己　107
新生児早期産児の脳損傷 …… 早川克己　117
小児科医のための MRS 入門 …… 富安もよこ，相田典子　124

3章 頭頸部

先天異常，咽頭弓異常 …… 河野達夫　134
炎症・腫瘤性疾患 …… 中川基生，野澤久美子　142
内耳奇形 …… 池島健吾，山城恒雄　150

4章 胸部

新生児呼吸器疾患 …… 近藤睦子 161
感染症 …… 巷岡祐子 172
腫瘍・類縁疾患 …… 今井絢子 181
先天性心疾患 …… 田波 穣 192
先天性肺疾患 …… 野澤久美子 204

5章 腹部

上部消化管 …… 岡本礼子 214
下部消化管 …… 細川崇洋，佐藤裕美子，小熊栄二 225
急性虫垂炎，腸重積および周辺疾患 …… 齋藤祐貴 235
肝胆膵 …… 藤川あつ子 245
肝腫瘍 …… 服部真也 256
神経芽腫，横紋筋肉腫 …… 中井義知 267

6章 泌尿器・生殖器

先天異常 …… 宮坂実木子 278
腎腫瘍，その他腫瘍性疾患 …… 谷 千尋 291
尿路感染症 …… 中田和佳 302
男性生殖器疾患 …… 青木亮二 312
女性生殖器疾患 …… 市田和香子 319

7章 骨軟部

骨髄炎と類縁疾患 …… 福田有子 330
骨折，外傷 …… 青木英和 342
骨腫瘍，腫瘍類似疾患 …… 奥田実穂 351
骨系統疾患 …… 宮嵜 治 361

8章 虐待

虐待：骨折，体幹部の画像診断 …… 小熊栄二 370
虐待：頭部 CT，MRI の画像診断 …… 古川理恵子 381

9章 血管・リンパ管

脈管異常の分類 …… 加納瑠為 390
血管腫/血管奇形，リンパ管奇形 …… 加納瑠為 396
小児血管造影・IVR …… 野坂俊介 406

10章 胎児 MRI

胎児 MRI …… 桑島成子 420

索引 …… 432

1章　小児画像診断 Update

知っておきたい小児放射線被ばく

放射線の人体に与える影響

細胞レベルで起こる放射線の影響（❶）

- 細胞は生命の設計図であるDNAをもっており，DNAに放射線が当たると当たった量に応じてDNAの一部が壊れる場合がある[1,2]．
- X線1 mGy（1 mSv）あたり，1細胞で平均1か所の一本鎖切断が起こるといわれている．また，二本鎖切断の頻度はこれより少なく0.04か所に起こるといわれている．
- DNAを傷つける原因は，放射線以外に食物中の発がん物質や，タバコ，化学物質などがあり，一日1細胞あたり，1〜100万か所の頻度でDNAが損傷を受けているといわれている．

細胞の修復

- 一方，細胞にはその損傷を修復する機能があり，DNAが損傷を受けると，修復酵素が迅速に修復する（❶）．修復には，完全に修復される場合と一部が不完全に修復される場合がある．このように多くの損傷は修復されるが，修復過程で誤り（mis repair）が生じると突然変異や染色体異常を引き起こし，発がんにつながる可能性がある．
- 修復ができない状態が後述する確定的影響につながり，不完全修復や間違った修復を起こした場合は確率的影響へつながる．

放射線に対する感受性

- 一般的に，細胞分裂など以下のような細胞の増殖作用が活発なものほど放射線の影響を受けやすい（Bergonie-Tribondeauの法則）．

・細胞分裂の頻度が高い．
・形態および機能が未分化（幼若な細胞組織）．
・分化・成熟までに細胞分裂の回数が多い．

- 一般的に，造血組織，生殖腺は感受性が高く，消化管，皮膚，筋肉，脂肪の順に低くなる．

Key Message

放射線に対する臓器の感受性

造血組織＞生殖腺＞消化管＞皮膚＞筋肉・脂肪

人体への影響（確定的影響，確率的影響）（❷）

- 放射線の人体への影響は一般に確定的影響と確率的影響に分類される．確定的影響は一定のしきい値線量以上で発生し，線量の増加とともに重症度が増す．一方，確率的影響はしきい値をもたず，線量の増加に伴って発生確率が増加すると考えられている[3]．
- 小児医療被ばくにおいて問題となるのは，主に確率的影響の発がんリスクである．

❶ 細胞レベルの放射線の影響

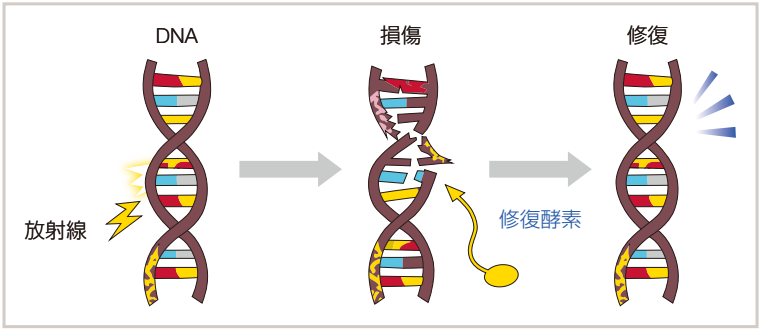

❷ 人体への影響（確定的影響，確率的影響）

	確定的影響	確率的影響
特徴	**しきい値あり** 線量が増えると重症化 高線量で発生	**しきい値なし（LNT 仮説）** 線量が増えると発症確率が増加 重症度は線量に依存しない
例	皮膚障害 脱毛 白内障 不妊	発がん 遺伝的影響（下記コラム参照）

放射線による遺伝的影響について

広島・長崎の原爆被爆者の子どもを対象とした長期疫学研究では，先天異常，染色体異常，がん発生率など，親の被ばく線量との有意な関連は現在まで認められていないと報告されている[4]．

直線しきい値なし（linear non-threshold：LNT）仮説

- 放射線による発がんリスクは被ばく線量に比例して増加すると仮定し，どれほど低い線量であっても安全なしきい値は存在しないとする放射線防護上のモデルである（❸）．低線量であってもリスクはゼロにはならず，線量に比例してリスクは増加することを意味する．これは広島・長崎の被爆者研究などの疫学研究に基づいている．
- また，以下に示す CT 被ばくによる発がんの影響も，低線量の被ばくによる LNT 仮説に立脚している．

❸ 直線しきい値なし（linear non-threshold：LNT）仮説

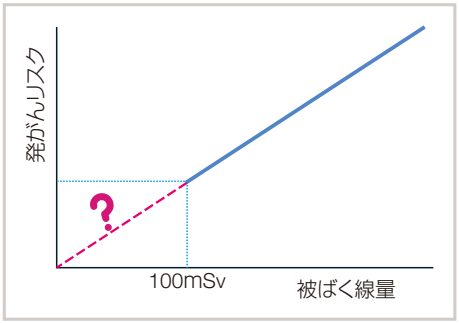

100 mSv 以下の低線量放射線被ばくの人体に対する影響は科学的に影響を証明することが難しい．LNT仮説は放射線防護の分野で用いられる考え方で，「放射線による発がんなどのリスクは，どんなに低い線量であってもゼロにはならず，被ばく量に比例して直線的に増加する」という仮定に基づいている．

CT 被ばくによる発がんのリスク推定

- 以下に過去に報告された有名な 2 つの論文を紹介する．

Pearce らの調査（2012 年）[5]

・英国の医療データを用いた後ろ向きコホート研究
・対象：約 18 万人　1985～2002 年に CT 検査を受けた小児
・追跡期間：平均約 10 年
・結果：相対リスクは増える（脳腫瘍と白血病は約 3 倍に増加）
絶対リスクは小さい（頭部 CT を約 1 万件行うと，追加の白血病または脳腫瘍が 1 例増える程度）

Mathews らの調査（2013）[6]

・オーストラリアの医療データを用いた後ろ向きコホート研究
・対象：約 68 万人（0～19 歳の小児患者）
・追跡期間：平均約 9.5 年
・結果：CT を受けた群は受けていない群に対し全がん発症率が 24%増加
絶対リスクは小さい（約 1 万人の CT 検査で 1 例のがんが増える程度

- 現時点での最新の論文（2025 年）を TOPICS に紹介したので参考にされたい[7]．
- 小児 CT 被ばくとがん発症の関連を示唆する疫学研究は上記のように報告されているが，観察研究であり，逆因果，交絡，線量推定の不確実性などの限界があるため，結果の解釈には注意が必要である．またその一方，これらの警告がトリガーとなり，全世界的な小児 CT 被ばく低減や後述する診断参考レベル，ALARA コンセプトなどを推進する動機となった．

小児 CT 被ばくによる発がんリスクのわかりやすい表現

- CT 検査を受けたあるいは受ける前に保護者から CT 被ばくのリスクを尋ねられることがある．その際，被ばくに起因する発がんのリスクを尋ねられることが多い．
- その場合には，次の①～③のように説明することにしている．

2章　中枢神経

頭蓋・頸椎の成長に伴う変化，正常亜型

頭蓋骨の成長に伴う変化

- 骨の形成は，膜内骨化と軟骨内骨化の2つに大別される．
- 膜内骨化は，頭蓋冠，顔面骨，下顎骨，鎖骨および長管骨の皮質にみられ，間葉細胞が骨芽細胞へ分化して骨化中心を形成し，そこから放射状に骨形成が進む．
- 軟骨内骨化は，頭蓋底，後頭骨の一部，脊椎および長管骨の海綿骨にみられ，間葉系細胞が軟骨に分化した後，血管侵入を伴って一次骨化中心が形成され，軟骨は徐々に骨へと置換される．
- 頭蓋骨は骨化中心から形成され，その骨同士の境界に線維性結合組織である骨縫合線が生じ，骨縫合線は脳の発育に応じて頭蓋の拡大を可能にする．主要な縫合線を❶に示す．
- 各縫合線の閉鎖時期（❷）については，前頭縫合は出生後1～2歳ごろまでに早期に閉鎖するが，その他の縫合線は主に20歳以降に徐々に閉鎖が始まり，縫合の種類により30歳以降から中年期にかけて閉鎖する．特に鱗状縫合は比較的遅く，40～60歳ごろに閉鎖する傾向にある．前頭縫合は通常2歳までに閉鎖するが，約10%では成人まで残存することが知られている．

副縫合

- 副縫合（accessory sutures）は，頭蓋骨が膜内骨化により形成される過程で，主要な縫合以外に生じうる縫合である．通常，両側性かつ対称性に認められ，特に頭頂骨および後頭骨に多くみ

❷ 縫合線の閉鎖までの平均期間

縫合線	閉鎖までの平均期間
矢状縫合	22年
冠状縫合	24年
ラムダ縫合	26年
前頭縫合	7～19か月
鱗状縫合	60年
頭頂乳突縫合	20～40年
蝶形前頭縫合	15年
蝶形鱗状縫合	6～10年
後頭乳突縫合	16年

❶ 骨縫合線（suture）の3D-CT VR画像

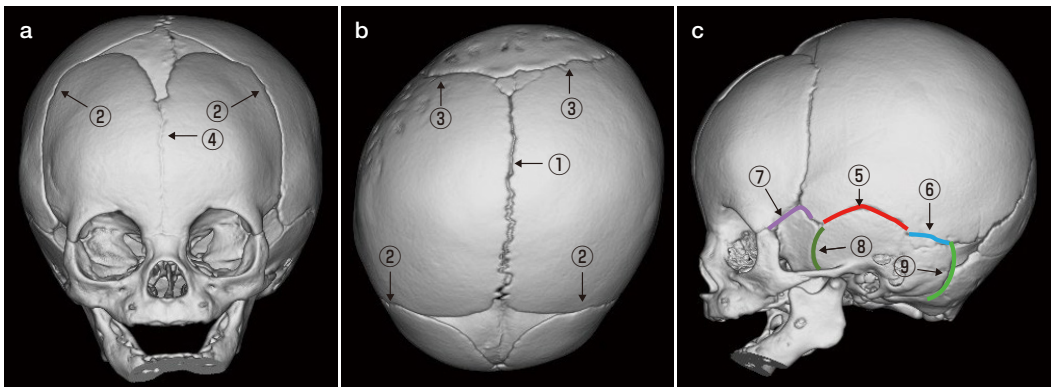

① 矢状縫合（sagittal suture），② 冠状縫合（coronal suture），③ ラムダ縫合（lambdoid suture），④ 前頭縫合（metopic suture），⑤ 鱗状縫合（squamosal suture），⑥ 頭頂乳突縫合（parietomastoid suture），⑦ 蝶形前頭縫合（sphenofrontal suture），⑧ 蝶形鱗状縫合（sphenosquamosal suture），⑨ 後頭乳突縫合（occipitomastoid suture）．

❸ 副後頭縫合（accessory occipital suture, mendosal suture）の 3D-CT VR 画像

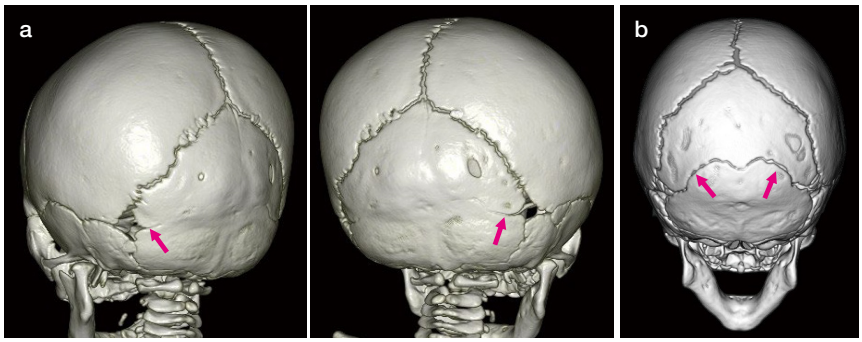

a，b（別症例）：ラムダ縫合から内側に伸びる対称的な副後頭縫合（⟶）を認める．

❹ 副縫合

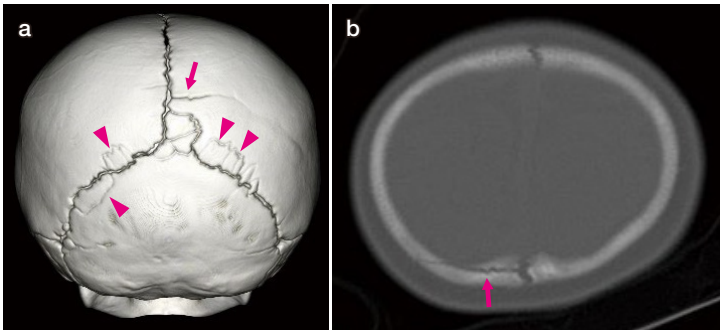

a：3D-CT VR 画像にて，矢状縫合から右外側に伸びる線状陰影（⟶）を認め，骨折線と副縫合との鑑別を要する（▶：ウォルム骨）．
b：CT 骨条件にて，線状陰影はジグザグ状で不整な走行を示し，辺縁には硬化縁（sclerotic margin，⟶）を伴い，副縫合と診断する．

られる．代表的なものとして，副頭頂縫合（accessory parietal suture），副後頭縫合（accessory occipital suture，mendosal suture）（❸）があげられる．

- 副頭頂縫合は頭頂骨に存在し，副縫合のなかで最も頻度が高く，通常はラムダ縫合から前方へ伸びる．
- 副後頭縫合は後頭骨に存在し，ラムダ縫合の内側に伸びる（❸）．
- 副縫合は画像診断上，特に左右非対称または片側性に認められる場合，頭蓋骨骨折との鑑別が重要となる．
- 副縫合（❹）は，一般にジグザグ状で不整な走行を示し，辺縁には硬化縁を伴い，縫合離開を引き起こすことはない．
- 頭蓋骨骨折（❺ b, c）は，副縫合とは異なり，線状陰影は比較的直線的で鋭利（sharp）で，辺縁に硬化像を伴わない．骨折線は縫合離開を引き起こすことがあり，周囲に皮下血腫や硬膜外血腫を伴うことが多い．また，骨折線は分岐することがあり，縫合線を横断することもある．さらに，骨折線は縫合線に近づくにつれて拡大する傾向を示す．

ウォルム骨

- ウォルム骨（Wormian bones）は頭蓋縫合内にみられる副骨で，縫合に挟まれたパズル状の小骨である．好発部位はラムダ縫合である．
- 代表的なウォルム骨として，ラムダ縫合と横後頭縫合の間に位置するインカ骨（❻）が知られており，インカ民族で比較的高頻度（約 5.1%）に認められることからこの名称が付されたが，日本人においても約 4.5% と報告されている．

コラム①　magnetic resonance enterography（MRE）

MRE は MRI の検査のなかで消化管を検査対象とした検査である[2]．

前処置として，T1 強調像で低信号，T2 強調像で高信号となる造影剤（腸管拡張用造影液）を経口的に投与する．造影剤が小腸に到達するまで 60 分はかかると考えられており，60 分前から前処置が必要である．投与量は，本人の体格にもよるが 500〜1,500 mL とされる．

腸管壁の炎症があれば T2 強調像で高信号，一方で線維化があると低信号となる．リンパ節腫大，膿瘍形成も同時に観察できる．また蠕動を評価することも可能であり，癒着や蠕動低下を確認することができる．経口造影剤投与によって狭窄前拡張の腸管も描出可能で，狭窄の評価も容易となることが多い．ガドリニウム造影剤投与を行えば，腸管壁の造影効果の程度によって病変の活動性も評価できる．

- 体内に金属があると，禁忌またはアーチファクトとなる可能性がある．
- 腸管を精査する MRE（magnetic resonance enterography，コラム①）であれば前処置が必要である．
- 骨盤 MRI であれば肛門周囲膿瘍や痔瘻，直腸肛門奇形の術前・術後評価に有用である．

消化管造影検査

- 侵襲的ではあるが直接診断に寄与する検査である．始めてしまうとやり直しはできないため，検査前に十分な想定をしておくことが重要である．施設ごとに術者が慣れた検査法でよいと思われるが，当院での検査法を後述する．

原因別病変と画像所見

腫瘍性疾患

- 下部消化管の腫瘍性病変は，下血や腸重積の原因となる若年性ポリープやポリポーシスなどの良性腫瘍，その他，リンパ腫などの悪性腫瘍が生じる可能性がある．

下部消化管良性腫瘍

若年性ポリープ

- 無痛性の下血や腸重積の先進部病変となる可能性のある疾患である．直腸から S 状結腸に発生することが多く，上行結腸や横行結腸に生じることは少ない[3]．
- 診断としては，直腸病変であれば直腸診で触れることもあるが，下部消化管内視鏡が基本となる．
- 治療は内視鏡的切除が基本となる．

若年性ポリープの画像所見

- 好発部位は直腸から S 状結腸であることから，左半結腸を中心に特に注意深く観察する必要がある．
- 超音波でも病変の指摘が可能であるが，特に前処置を行わずに施行した場合は 50％程度の感度であり，病変のサイズが小さなものや，直腸病変は深部であり超音波での指摘がきわめて難しいことを知っておく必要がある[3]．
- 腸管内に境界明瞭な腫瘤として観察され，内部に数 mm の円形の無エコー域が多発する（③a）．茎をもつことが多く，同部から腫瘤内部にカラードプラで著明な血流亢進を認める（③b）[3,4]．結腸内の便と鑑別が難しいため，圧迫しながら腸管前後壁を近づけさせ，腸管内容物を移動させながら腸管内部を観察することが重要である[4]．

下部消化管悪性腫瘍

- 小児では成人のような上皮性腫瘍を生じることは，遺伝性素因がない限りは少ない．通常はリンパ腫などの血液腫瘍の消化管病変であることが多い．

下部消化管悪性腫瘍の画像所見

- 血液腫瘍に伴う消化管病変の頻度は血液疾患の全体で 10％弱であり，病型のなかでは Burkitt リンパ腫が最も多く，超音波でその病変が指摘できる感度は 80％程度である[5]．その他の血液腫瘍に伴う臓器病変と同様に，低エコーの均一な

❸ 下血（3 歳，男児．若年性ポリープ）

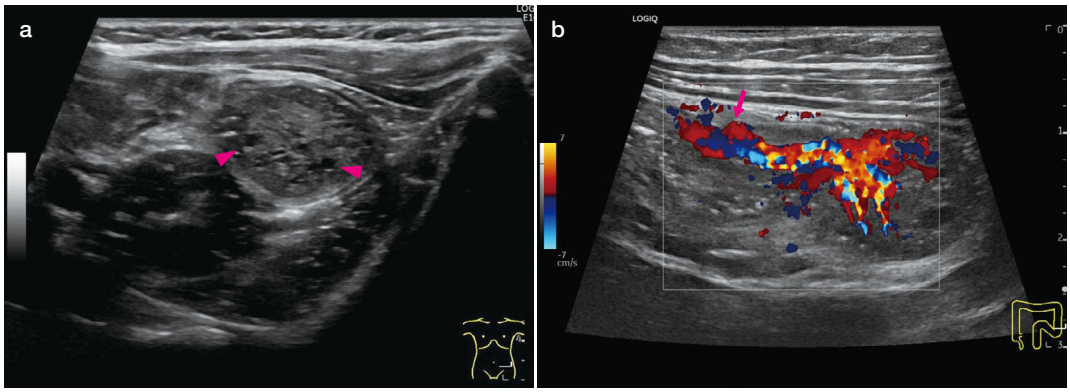

a：S 状結腸に境界明瞭な腫瘤を認め，内部に数 mm の円形の無エコー域を認める（▶）．
b：消化管壁から連続する茎をもち，同部から腫瘤内部にカラードプラで著明な血流亢進を認める（⟶）．下部消化管内視鏡にて，S 状結腸に径を有する若年性ポリープと診断され，切除，病理学的に診断された．

❹ 腹痛（8 歳，男児．Burkitt リンパ腫）

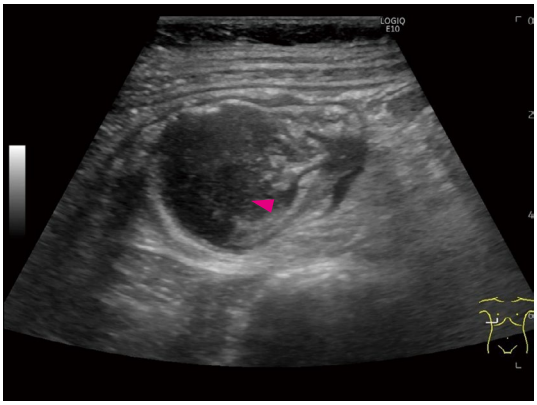

Bauhin 弁から上行結腸にかけて 6 cm 程度の均一な低エコーの腫瘤を認める（▶）．同部からの生検で Burkitt リンパ腫と診断された．

腫瘤として同定されることが多い（❹）．

- 腫瘤性病変ではあるものの多発病変，また，びまん性に浸潤した病変のこともある[5,6]．腸重積の原因となるため，年齢の高い腸重積患者の場合，常に基礎疾患として考えておく必要がある．

炎症性疾患

- 下部消化管の炎症性疾患として，感染症，炎症性腸疾患（inflammatory bowel disease：IBD），全身疾患によるものがあげられる．このなかで感染症は一般的な病態であり，画像診断が依頼されることは少ない．

下部消化管感染症

- 下部消化管に生じる感染症として，溶血性尿毒症症候群，偽膜性腸炎や好中球減少性腸炎などが有名である．抗生剤投与や好中球減少などの特殊な状態で生じる腸炎であり，腸管外合併症の有無や抗生剤の選択が通常と異なる場合もあるため，常に画像所見だけでなく，患者の臨床情報に基づいて鑑別診断をすすめる必要がある．

炎症性腸疾患（IBD）

- Crohn 病，潰瘍性大腸炎，分類不能型炎症性腸疾患（IBD-unclassified）の 3 つに分けられる[7]．内視鏡所見と病理組織評価に基づいて診断される．Crohn 病や潰瘍性大腸炎のどちらにも分類されないタイプは分類不能型になる．また，6 歳以下に発症するものは超早期発症型炎症性腸疾患（very early onset inflammatory bowel disease：VEO-IBD）といわれ，遺伝的な基礎疾患をもつ患者が多くなる．

Crohn 病

- 症状が多彩で，下血，下痢，腹痛のほか，腸管外の症状として肛門病変や口腔アフタ，体重減少や成長障害，関節炎などを呈することがある．腸管病変は深い潰瘍や線維化を伴った肉芽腫性の炎症性疾患であり，非連続性に全腸管に病変を形成する．好発部は回腸末端とされるが，小児は大人に比べ，病変が広範囲に及ぶ小腸大腸型が多い[8]．また，線維化に伴って狭窄を呈する症例も経験する．