動画で学ぶ

眼科処置・小手術の実際

編集◉外園千恵 京都府立医科大学眼科学教室 教授
渡辺彰英 京都府立医科大学眼科学教室 講師

Web動画付き

中山書店

序

日常の診療において，さまざまな処置や小手術が外来，あるいは日帰りで施行されることが眼科診療の特徴の一つです．それらの処置や小手術をスムースかつ安全に行うには，実際の手技を見て，指導医のもとに自分で経験する機会が必要です．そのような機会がなければ，いつまでもその手技をマスターすることはできません．眼科医になりたての頃，上司の先生から外来で行われる処置を「やっておいてね.」と言われても，「すみません，やったことがありません.」と返答せざるを得なかった記憶があります．もちろん，大学病院や総合病院の眼科であれば，そのうち一通りの手技を経験することはできるかと思いますが，それほど頻度の高くない処置や小手術については，習得する機会のないまま自分が上司となり，開業するということもあるかと思います．

本書は，眼科の日常診療において外来で施行する機会の多い処置あるいは小手術を中心に，その手技のコツやポイントを可能な限り動画で示しながら解説する視覚的な手技・手術の教本です．専門分野は角膜，結膜・ドライアイ，眼瞼，涙道，白内障，網膜硝子体，緑内障，斜視と，処置が必要なすべての分野を網羅しました．そして，各専門分野での処置の数も豊富でバリエーションに富んでおり，角膜異物除去や化学外傷眼の洗浄から硝子体の眼内液採取，緑内障のレーザー切糸に至るまで，それらの処置の必要性と重要性を実際に動画で学ぶことができるようになっています．

眼科小手術とはどのような手術なのかを定義することは難しいですが，今回は各専門分野の先生方に，翼状片手術，結膜弛緩症手術，斜視手術など，必ずしも外来では施行できない手術であっても，比較的施行頻度が高く，重要と思われる手術を選んで解説しました．編者（渡辺）の専門とする眼形成分野においても，小手術とはいえないが，是非身につけて欲しい手術として眼瞼下垂手術，内反症手術を入れています．これから手術を始めようとする若い先生方のみならず，手術のレベルを上げたい，手術のレパートリーを増やしたい，患者さんにどのような手術なのかを説明したいという先生方にも，これら小手術の解説は大いに役立つと思います．

本書は，京都府立医科大学眼科で日常的に行っている診療内容を元に，京都府立医科大学眼科及びその関連病院の先生方のみで執筆しています．あらゆる専門分野を網羅した手術教本を，統一性を持って刊行することができるのは，京都府立医科大学眼科が築いてきた診療のノウハウ，それを受け継がれた歴史のお陰であると思います．このような機会を下さった株式会社中山書店の平田直社長に深謝申し上げますとともに，バラエティに富む処置・手術をまとめていただいた編集担当の日下美由紀様に感謝申し上げます．本書が安全，確実に処置を施行できるバイブルとして，そして手術教本として先生方の日常診療レベルアップに貢献できれば幸いです．

2024年10月

京都府立医科大学眼科学教室 教授
外園千恵

京都府立医科大学眼科学教室 講師
渡辺彰英

◎編集

外園　千恵　京都府立医科大学眼科学教室
渡辺　彰英　京都府立医科大学眼科学教室

◎執筆者（執筆順）

瀬越　一毅　バプテスト眼科クリニック
外園　千恵　京都府立医科大学眼科学教室
愛知　高明　京都府立医科大学眼科学教室
北澤　耕司　京都府立医科大学眼科学教室
山下　耀平　京都府立医科大学眼科学教室
南　　幸佑　国立病院機構京都医療センター眼科
福岡　秀記　京都府立医科大学眼科学教室
松本　晃典　京都府立医科大学眼科学教室
松本佳保里　京都府立医科大学眼科学教室
坂本　浩一　藤枝市立総合病院眼科
稗田　　牧　京都府立医科大学眼科学教室
冨岡　靖史　京都府立医科大学眼科学教室
薗村有紀子　京都山城総合医療センター眼科
吉川　大和　よしかわ眼科医院
加藤　弘明　加藤山科病院眼科
小室　　青　四条烏丸眼科 小室クリニック
清水　英幸　聖隷浜松病院眼形成眼窩外科／名古屋大学眼科学教室
奥　　拓明　京都府立医科大学眼科学教室
城野　美保　京都府立医科大学眼科学教室
米田亜規子　聖隷浜松病院眼形成眼窩外科
渡辺　彰英　京都府立医科大学眼科学教室
宮下　翔平　聖隷浜松病院眼形成眼窩外科
喜多　遼太　藤枝市立総合病院眼科
長野　広実　京都府立医科大学附属北部医療センター眼科
山本　雄士　市立福知山市民病院眼科
宮谷　崇史　京都第二赤十字病院眼科
田中　　寛　京都府立医科大学眼科学教室
草田　夏樹　京都府立医科大学附属北部医療センター眼科

寺尾　信宏　京都府立医科大学眼科学教室／琉球大学眼科学教室
小嶋健太郎　京都第二赤十字病院眼科
永田　健児　京都府立医科大学眼科学教室
出口　英人　京都府立医科大学眼科学教室
大槻　陽平　パナソニック健康保険組合　松下記念病院眼科
小林嶺央奈　舞鶴赤十字病院眼科
三重野洋喜　京都府立医科大学眼科学教室
塚本　倫子　京都田辺中央病院眼科
柴田　学　市立福知山市民病院眼科
岡田　陽　国立長寿医療研究センター眼科
後藤　周　京都第二赤十字病院眼科
堤　亮太　綾部市立病院眼科
鎌田さや花　京都府立医科大学眼科学教室
清水有紀子　ツカザキ病院眼科

動画で学ぶ　眼科処置・小手術の実際

目　次

動画 は，PCおよびモバイル端末にて，Webサイトでご覧いただけます．

第1章　角膜

1.1　角膜縫合糸の抜糸 動画 …… 瀬越一毅，外園千恵　2

1.2　前房水採取 動画 …… 瀬越一毅，外園千恵　8

1.3　外傷時の角膜縫合，角膜移植片の角膜縫合 動画 …… 愛知高明，北澤耕司　12

1.4　角膜異物除去 動画 …… 山下耀平，北澤耕司　18

1.5　角膜感染症の角膜擦過 動画 …… 南　幸佑，福岡秀記　22

1.6　角膜薬物の腐食眼の処置：化学外傷眼の洗浄について …… 松本晃典，北澤耕司　26

1.7　インプレッションサイトロジー 動画 …… 松本佳保里，福岡秀記　32

1.8　治療用コンタクトレンズ挿入 動画 …… 坂本浩一，北澤耕司　36

1.9　帯状角膜変性，顆粒状角膜ジストロフィへのPTK 動画 …… 稗田　牧　40

1.10　翼状片切除術 動画 …… 冨岡靖史，外園千恵　44

第2章　結膜・ドライアイ

2.1　涙点プラグ挿入術 …… 薗村有紀子　50

2.2　マイボーム腺機能不全に対するマイバム圧出 動画 …… 吉川大和　56

2.3　結膜弛緩症手術 …… 加藤弘明　60

2.4　結膜嚢胞摘出術 …… 小室　青　68

第3章　眼瞼

3.1　眼瞼の麻酔 動画 …… 清水英幸　74

3.2　睫毛内反症手術（Hotz変法） 動画 …… 奥　拓明　78

3.3　眼瞼内反症手術（Jones変法） 動画 …… 城野美保　84

3.4 眼瞼挙筋群短縮術 動画 …… 米田亜規子 90
3.5 眼瞼挙筋腱膜前転術 動画 …… 渡辺彰英 98
3.6 余剰皮膚切除　睫毛上皮膚切除術 動画 …… 奥　拓明 106
3.7 眉毛下皮膚切除術 動画 …… 米田亜規子 112
3.8 睫毛乱生（睫毛列切除術） …… 城野美保 118
3.9 眼窩脂肪ヘルニア切除術 動画 …… 城野美保 122
3.10 霰粒腫摘出術（経結膜法，経皮膚法） 動画 …… 宮下翔平 128
3.11 眼瞼腫瘍切除術（open treatment） 動画 …… 喜多遼太 134
3.12 眼瞼けいれんに対するボツリヌス毒素注射 動画 …… 長野広実 140

第4章　涙道

4.1 通水検査 動画 …… 宮下翔平 144
4.2 涙嚢穿刺 …… 山本雄士 148
4.3 涙小管炎の菌石除去術 動画 …… 宮下翔平 152
4.4 涙道内視鏡併用涙管チューブ挿入術 動画 …… 清水英幸 156
4.5 涙道内視鏡非併用涙管チューブ挿入術 動画 …… 渡辺彰英 164

第5章　白内障

5. YAGレーザー 動画 …… 宮谷崇史 170

第6章　網膜硝子体

6.1 網膜光凝固術（局所・汎網膜光凝固） 動画 …… 田中　寛 174
6.2 光線力学的療法（PDT） 動画 …… 草田夏樹 180
6.3 硝子体内注射（抗VEGF薬） 動画 …… 寺尾信宏 188
6.4 硝子体腔内ガス注入・液ガス置換・気体網膜復位術 動画
…… 小嶋健太郎 194

6.5 眼内液採取 動画 …… 永田健児 202
6.6 トリアムシノロンTenon嚢下注射（STTA） 動画 …… 出口英人 206

第7章 緑内障

7.1 緑内障レーザー治療
7.1.1 レーザー虹彩切開術，レーザー隅角形成術 動画 …… 大槻陽平 210
7.1.2 レーザー線維柱帯形成術 動画 …… 小林嶺央奈，三重野洋喜 214
7.1.3 経強膜毛様体光凝固術 動画 …… 塚本倫子 218
7.2 外来で行う緑内障術後の濾過胞管理
7.2.1 レーザー切糸術 動画 …… 柴田 学 222
7.2.2 ニードリング 動画 …… 岡田 陽，三重野洋喜 226
7.2.3 経結膜強膜弁縫合術 動画 …… 岡田 陽，三重野洋喜 232

第8章 斜視

8.1 斜視手術 直筋の前転短縮術 動画 …… 後藤 周 236
8.2 斜視手術 直筋の後転術 動画 …… 堤 亮太 242
8.3 下斜筋後転術 動画 …… 鎌田さや花 250
8.4 斜視に対するボツリヌストキシン注射 動画 …… 清水有紀子 256

索引 …… 262

3.2 睫毛内反症手術（Hotz変法）

はじめに

睫毛内反症に対するHotz変法は，瞼板と皮下組織を縫合し瘢痕化させることにより睫毛を外反させる術式で，症例によって余剰皮膚や眼輪筋切除を併用する．

Lower eyelid retractors（以下，LER）の瞼板からの剝離を併用することで下眼瞼後葉が挙上し，再発防止に有効である．

手術の適応

睫毛内反症は，LERの皮膚穿通枝の未発達により生じるとされている．内反した睫毛が角膜に接触することにより充血，流涙や角結膜障害，それによる疼痛や異物感など様々な症状が生じる．重症の場合は角膜不正乱視の要因となる場合がある．特に小児の視力発達障害を認める場合に疑うべき疾患の一つであり，放置するとそのまま弱視になる症例もある．

埋没法は通糸で皺を作ることにより睫毛を外反させる術式である．通常，埋没法は切開法と比較し術後の腫脹や瘢痕が少ないが再発率が高い．好発年齢が小児期である睫毛内反症は全身麻酔での手術が多く，なるべく再発率の少ない術式を選択する必要があることから，切開法のほうが望ましい．切開法では術直後の皺や創部瘢痕が目立ち，見た目が気になるデメリットがあるが，創部瘢痕は術後数カ月で目立たなくなるため，長期的にみると有用な術式である．

内眼角贅皮による内反症を認める症例では，適宜内眼角形成（Z形成，内田法など）を追加する．

手術の実際（動画）

睫毛内反症手術（Hotz変法）

睫毛下2，3 mm下方に切開デザインをする．メスで皮膚切開を行った後，スプリング剪刀で皮膚，眼輪筋まで切開する．尾側の皮膚，眼輪筋を釣針鈎にて牽引する．さらに剝離を進めて，瞼板下縁を露出する．このときにLERを瞼板より切離すると，後葉を下方に下げる力が少なくなり再発が減る．切開線下の眼輪筋および線維性脂肪組織のボリュームが多い場合は適宜トリミングを行う．

瞼板と皮下組織を7-0モノフィラメント糸で縫縮する．縫縮後，皮膚が前方に乗り上げ，睫毛が眼球側に傾く場合は余剰皮膚を切除する．皮膚縫合は7-0モノフィラメント糸で行うが，抜糸困難な小児の症例では吸収糸を用いる．

1. 切開デザインと局所麻酔

睫毛下2，3 mmくらいの位置に皮膚切開線をデザインする．局所麻酔のリドカイン塩酸塩・アドレナリン注射剤（エピレナミン含有キシロカイン®注射液2%）は30 G針を用いて行う（図1）．

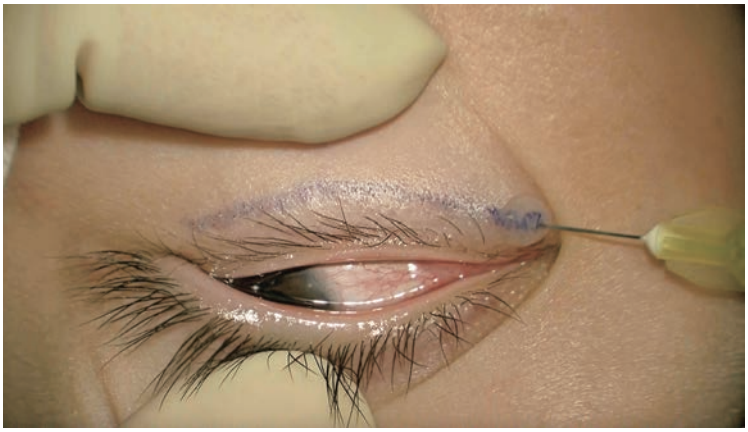

図1　切開デザインと局所麻酔

2. 切開

15番メスで皮膚切開を行う．切開ラインが見えるように，かつテンションをかけながら切開していく（図2a）．

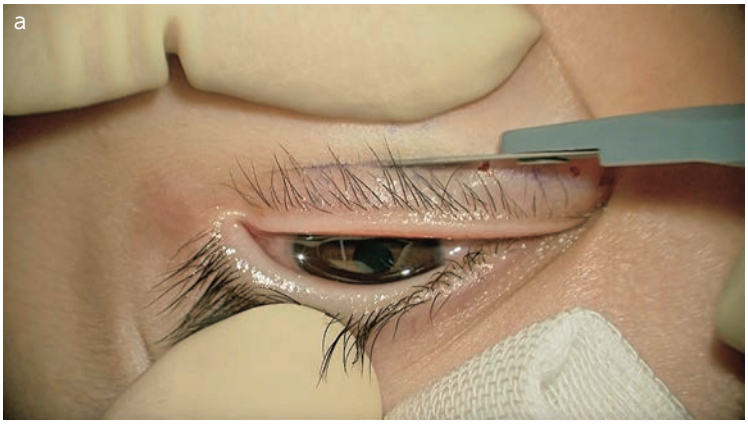

図2a　皮膚切開

切開ラインからメスが離れないように注意する（図2b）．

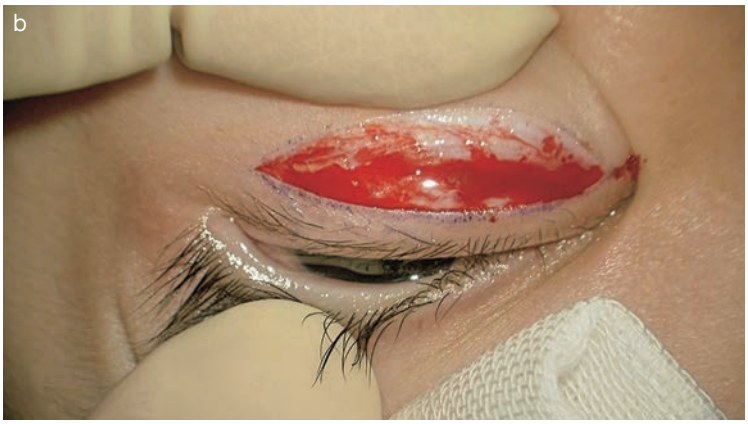

図2b　皮膚切開

3．釣針鈎で牽引

下眼瞼の皮膚，眼輪筋を釣針鈎で牽引し，術野を確保する（図3）．

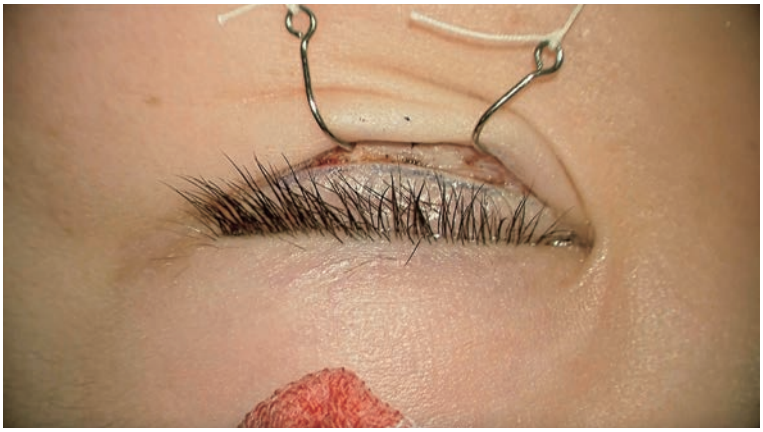

図3　釣針鈎による牽引

4．睫毛側への剝離

睫毛側へ眼輪筋下を剝離し，瞼板を露出する（図4a）．瞼板上には血管があり，必ず凝固してから剝離を行う．その後，瞼板を露出する（図4b）．

5．LERの切離（図5）

LERを瞼板より切離する．LERの切離を行うことで術後再発予防となる．

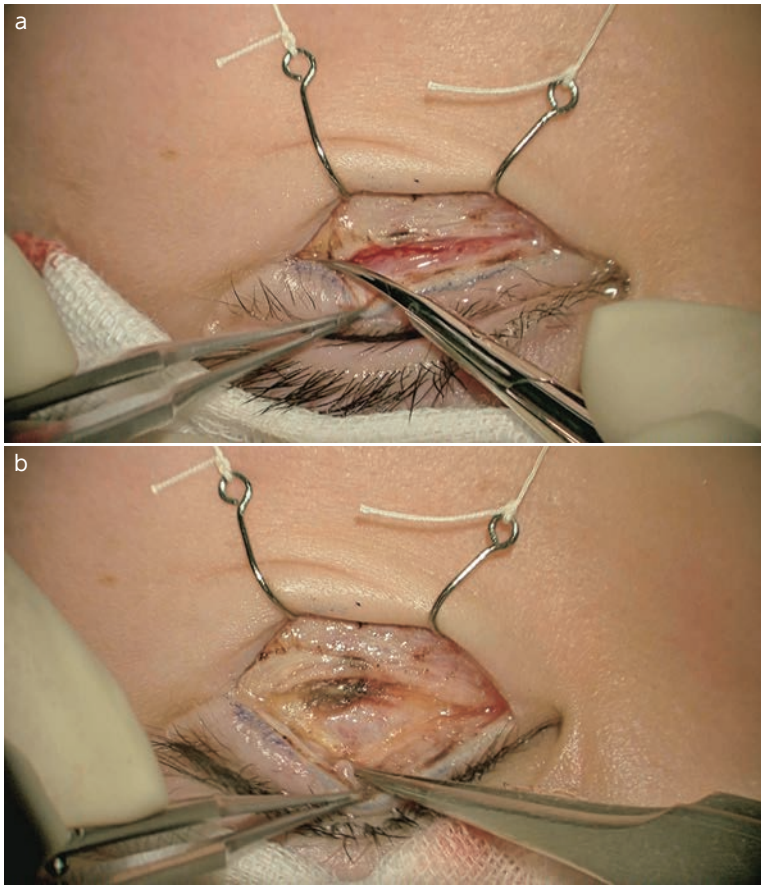

図4　睫毛側への剝離

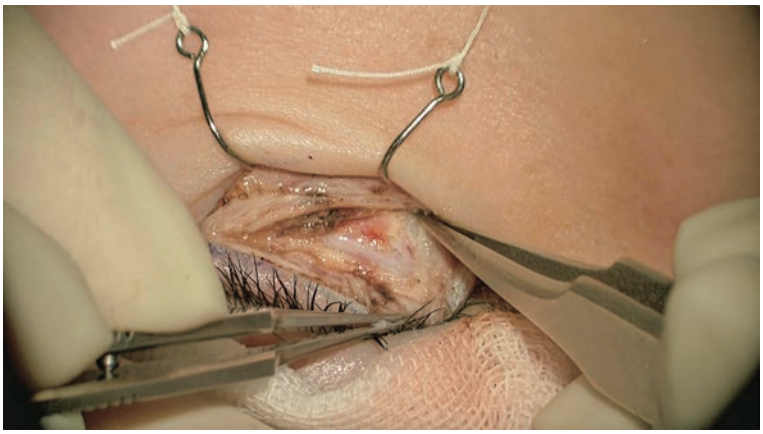

図5　LERの切離

6. 瞼板，皮下組織へ通糸を行う

7-0モノフィラメント糸にて瞼板と皮下組織に通糸を行う（図6a）．このとき，瞼結膜を貫通しない程度にしっかり瞼板に通糸を行う（図6b）．

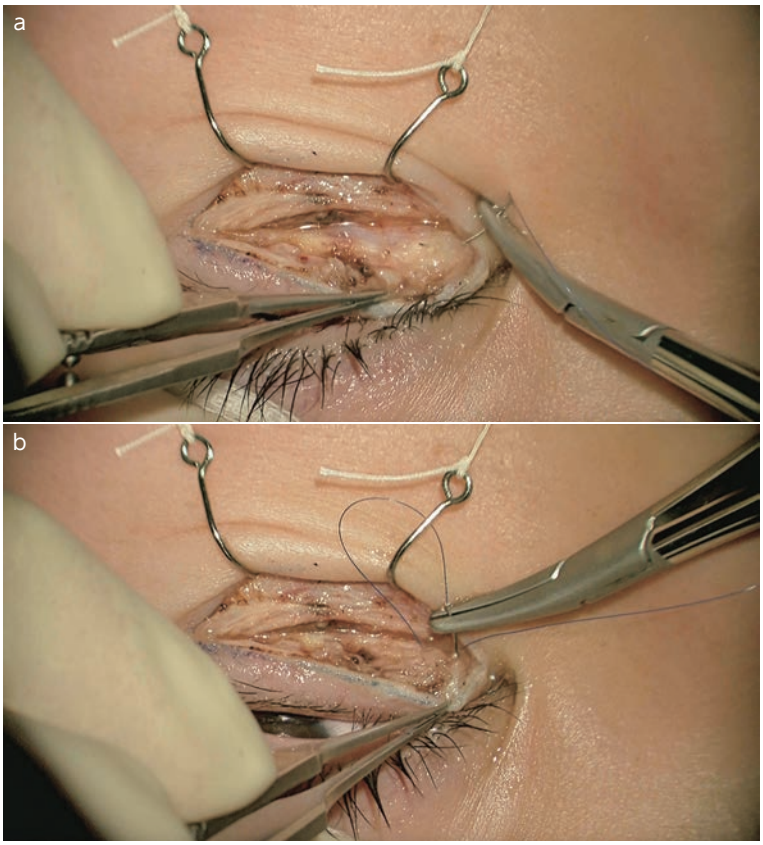

図6　瞼板，皮下組織への通糸

7. 睫毛を外反させる

外反の程度をみながら5，6針程度縫合する（図7）．術後の戻りを考慮し，やや外反する程度が理想である．

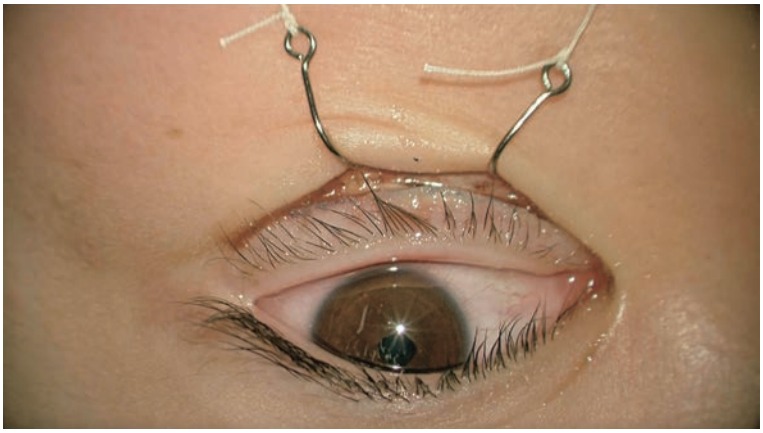

図7　睫毛の外反

8. 皮膚縫合

抜糸が困難な小児であれば7-0吸収糸，それ以外は7-0モノフィラメント糸で皮膚縫合を行う．このとき，瞼板上組織を拾いながら皮膚縫合を行うと（図8a）皮膚の乗り上げ防止および深い溝を形成することができる（図8b）．

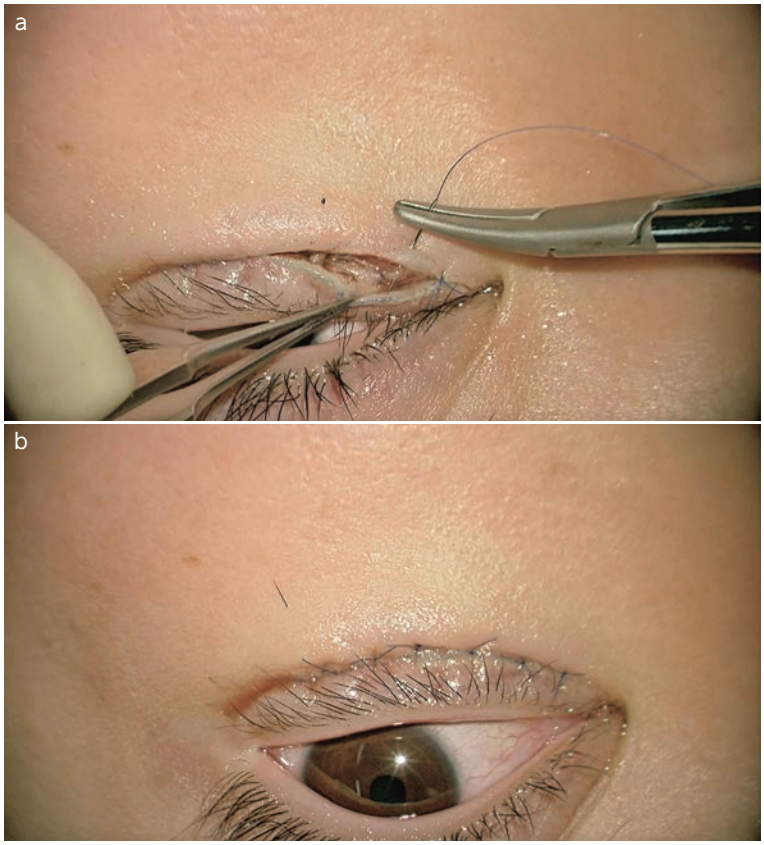

図8　皮膚縫合

コツとポイント

Hotz変法を併用することで再発防止になる手技として，以下の3つが挙げられる．

①LERの瞼板からの剝離

②切開ラインから下（足側）の皮膚・眼輪筋切除

③切開ラインから上（頭側）の皮下眼輪筋・線維性脂肪組織の切除

いずれも併用するか，このうち1つ，2つを併用するかは症例の睫毛内反の程度によって決定するとよい．

（奥　拓明）