ISSN 2186-3199

日本嚥下医学会 学会誌

嚥下医学

2017 Vol.6 No. 2

"Deglutition" The official journal of The Society of Swallowing and Dysphagia of Japan

嚥下医療のアドバンスドコースを歩む すべての専門職のために！

動画配信サイトと連動した 新時代の医学雑誌

第6巻 第2号

◉ メディカルスタッフのための疾患講座
多系統萎縮症

◉ メディカルスタッフのための嚥下ケア講座
嚥下障害患者に対する義歯や口腔内装置の効果

◉ 私の治療方針
頭頸部癌に対する化学放射線治療後の嚥下障害

◉ 私の術式
舌亜全摘術後の嚥下機能改善手術 / 再建手術

◉ アーカイブ
An electromyographic analysis of reflex deglutition

◉ 知っておきたい嚥下訓練
息こらえ嚥下

◉ 嚥下機能の評価法の検証
エコーによる嚥下機能評価

1枚の写真
総説　1本
原著論文　5本

中山書店

嚥下医学
Deglutition

2017 Vol.6 No.2

"Deglutition" *The official journal of* The Society of Swallowing and Dysphagia of Japan

CONTENTS

◉メディカルスタッフのための疾患講座

多系統萎縮症 …… 山脇正永 149

◉メディカルスタッフのための嚥下ケア講座

嚥下障害患者に対する義歯や口腔内装置の効果 …… 中島純子 152

◉私の治療方針

頭頸部癌に対する化学放射線治療後の嚥下障害
- 症例提示 …… 唐帆健浩，茂呂順久，間藤翔悟 155
- リハビリテーション医の立場から …… 藤谷順子 156
- 耳鼻咽喉科医の立場から …… 二藤隆春 157
- 実際に行った治療と経過 …… 唐帆健浩，茂呂順久，間藤翔悟 160

◉私の術式

舌亜全摘術後の嚥下機能改善手術 / 再建手術
- 藤本保志の術式 …… 藤本保志 162
- 中川雅裕，鬼塚哲郎の術式 …… 中川雅裕，鬼塚哲郎 166
- 去川俊二の術式 …… 去川俊二 170

◉アーカイブ

An electromyographic analysis of reflex deglutition …… ［解説］ 梅﨑俊郎 174

◉知っておきたい嚥下訓練

息こらえ嚥下 …… 大前由紀雄 178

◉嚥下機能の評価法の検証

エコーによる嚥下機能評価 …… 大久保真衣，石田　瞭 185

◉1 枚の写真 …… 山脇正永 189

日本嚥下医学会ロゴマークについて

日本嚥下医学会の英語表記 The Society of Swallowing and Dysphagia of Japan の 4 つの頭文字 SSDJ をとって燕（つばめ）をイメージしたデザインになっています．2 つの S で翼を D と J で頭部と体部をイメージしています．洋の東西を問わず，嚥下することを燕が飲み込むさまを見て連想したのかもしれないという思いを馳せながらデザインしたものです．背景には人間の小宇宙を意味するとされる五芒星が配されています．（梅﨑俊郎）

◉書評

『Principles of Deglutition』…… 金沢英哲 191

『肺炎がいやなら，のどを鍛えなさい』…… 唐帆健浩 191

総説

- わが国おける嚥下研究の黎明期とその歩み…… 進　武幹 192

原著論文

- 嚥下造影検査の食品形態における侵入・誤嚥と咽頭残留の違い …… 森脇元希，他 196
- 甲状腺乳頭癌のルビエールリンパ節郭清後に生じた嚥下障害例 …… 石永　一，他 202
- カフ付き気管カニューレ挿入症例における経口摂取およびカニューレ抜去状況についての検討 …… 宮本　真，他 206
- 回復期リハビリテーション病院への往診による嚥下内視鏡検査の有用性 …… 山野貴史，他 212
- 看護師による入院時誤嚥・窒息ハイリスク患者スクリーニング―知識と経験による相違― …… 山﨑孝枝，藤森まり子 217

会告―― 145

日本嚥下医学会嚥下機能評価研修会のご案内―― 145

動画サイトのご案内―― 148

第 40 回日本嚥下医学会総会ならびに学術講演会抄録集―― 226

バックナンバー―― 276

投稿規定―― 278

日本嚥下医学会入会申込書―― 280

日本嚥下医学会変更届―― 281

購読申込書―― 282

：動画配信付き

メディカルスタッフのための
疾患講座

◉このシリーズの趣旨

嚥下障害は何らかの原因疾患が必ず存在する．よって，嚥下障害患者への対応や評価・訓練を行ううえでは，原因疾患をよく理解する必要がある．同時に原因疾患を詳細に理解し接することが，リスクマネジメントにもつながる．また，嚥下障害は外科的治療とも密接なかかわりがある．頭頸部癌や食道癌などの外科的治療によって嚥下障害に至る場合もあれば，嚥下障害を治療する目的や誤嚥を防止する目的で行われる場合もある．術後の管理は合併症の回避に重要であり，嚥下障害の外科的治療では構造がどのように変化したのかを理解することで適切な対応が可能となる．嚥下障害患者に接する機会の多い言語聴覚士と看護師は，これらの知識を十分に習得することが求められる．本稿では，嚥下障害と関連の深い疾患とクリニカルマネジメントを言語聴覚士や看護師が理解しやすい平易な文章を用いながら，医師と同レベルの知識の習得・理解を目指す．

多系統萎縮症

山脇正永◉京都府立医科大学大学院　総合医療・医学教育学

1. 多系統萎縮症の概要

多系統萎縮症（multiple system atrophy: MSA）は成年期に発症し，小脳系，協調運動系，自律神経系の3系統の異常をきたす疾患です．病理学的には神経細胞とオリゴデンドログリアに不溶化したαシヌクレインが封入体（グリア細胞質内封入体：GCI）として蓄積し，進行性の細胞変性脱落をきたす疾患です．これまで，初発症状が小脳性運動失調であるものはオリーブ橋小脳萎縮症（olivopontocerebellar atrophy: OPCA），パーキンソン症状であるものは線条体黒質変性症，起立性低血圧など自律神経障害が主であるものはシャイ・ドレガー症候群と称されてきました．いずれも進行するとこれら三系統の症候は重複してくること，画像診断でも脳幹と小脳の萎縮や線条体の異常等の所見が認められ，かつ組織病理も共通していることから多系統萎縮症と総称されるようになり，現在では小脳性運動失調が前面に出るタイプをMSA-C，パーキンソニズムが前面に出るタイプをMSA-Pとし，シャイ・ドレガー症候群はこのいずれかに分類することとなっています[1]．ほとんどは孤発例ですが，家族内発症も見られ，その一部では遺伝子変異が同定されています．現在，発症機序について封入体や遺伝要因を中心に研究が進められています．

2. 臨床所見

神経疾患は神経系の系統（system）を理解しながら考えるとわかりやすいと思います．神経系は機能的に大きく分類して，運動系（錐体路），錐体外路系，小脳系，感覚系，自律神経系，高次脳

嚥下障害患者に対する義歯や口腔内装置の効果

中島純子◉防衛医科大学校歯科口腔外科，東京歯科大学老年歯科補綴学講座

はじめに

嚥下障害患者は比較的高齢者に多いため，義歯を装着されている人も多いと思います．嚥下障害の訓練にあたり，義歯を装着していないから食形態が上がらないのか，義歯を装着すれば嚥下機能は改善するのか，義歯の調整や修理を優先すべきなのか，という疑問を感じることもあるでしょう．

また，舌の欠損，鼻咽腔閉鎖不全などにみられる軟口蓋の運動障害，硬口蓋の欠損に対しては，一般的な嚥下機能訓練だけでは限界があり，器質的欠損や運動障害を補うために口腔内装置の装着が必要な症例もあります．

本稿では，嚥下障害のリハビリテーションにおける義歯の効果，摂食嚥下障害や構音障害の改善を目的に製作される口腔内装置について，その適応と効果について解説をします．

総義歯装着は嚥下機能に影響するか？

義歯は少数の歯の欠損に対して製作される局部床義歯から，すべての歯を補う総義歯まで，大きさもデザインも非常に多様です．自分の歯である程度かみ合わせが決まる人の場合，義歯装着の主なメリットは咀嚼効率の向上，食塊形成能力の改善で，嚥下障害を大きく改善させるほどの効果はあまり期待できないと思われます．

嚥下障害がない人を対象とした研究では，上下無歯顎の状態の人の（総義歯非装着）での咀嚼，嚥下時には，食塊の口腔，咽頭通過時間の延長，嚥下反射惹起の遅延[1]，下顎を前上方に突き出しての嚥下[2]など，円滑な摂食嚥下には好ましくない動態が報告されています．嚥下障害を有する患者では，総義歯装着によっても咽頭残留量，喉頭挙上開始までの時間は変化しないものの，咽頭通過時間の改善が報告[3]されています．

要約すると総義歯装着のメリットは，食塊形成がしやすくなること，それにより口腔通過時間や咽頭通過時間の改善が期待できることが考えられます．逆にデメリットは，口蓋を覆ってしまうことで感覚が低下すること[4]，適合の悪い義歯を装着すると，舌は義歯が動かないようにおさえるような動きをするため[3]，舌運動が乱れることが挙げられます．これらを理解して，患者の嚥下障害と義歯の適合状態によって，義歯を装着すべきか否かを決定すべきと思われます．

また，「入院中に体重が減ったので歯ぐきが痩せた」など，入院を契機にこれまで使用していた義歯が使えなくなった，という相談を受けることもよくあります．従来から罹患していた歯周炎の進行により歯の位置が変化し，局部床義歯が装着しにくくなることは考えられますが，口腔粘膜と顎堤の間には脂肪組織は介在しないため，義歯（特に総義歯）の適合状態は，数週間の入院で「使

症例 私の治療方針

（動画配信付き）

◉このシリーズの趣旨

嚥下障害をきたす疾患や病態は多岐にわたり，その対応においては音声言語機能障害など随伴する症状や日常生活動作の程度，また患者を取り巻く生活環境をも考慮する必要がある．

一方で嚥下障害の病態の理解や検査も診療科あるいは施設ごとに異なり，さらにEBMの観点からは嚥下障害に対する訓練や手術を含めた治療法も十分なコンセンサスを得られているとはいえないのが現状である．このような背景から本シリーズでは症例を提示し，複数の領域の専門科にそれぞれの立場から治療方針をできるだけ簡明に解説していただく．

series 12

頭頸部癌に対する化学放射線治療後の嚥下障害

症例提示

唐帆健浩，茂呂順久（杏林大学医学部耳鼻咽喉科学教室）
間藤翔悟（杏林大学医学部付属病院リハビリテーション室）

症例：58歳男性

主訴：咽頭痛

現病歴：半年前から咽頭痛を自覚．1カ月前に他院を受診して下咽頭腫瘍を指摘され，当科を紹介され受診した．

既往歴：特記事項なし

生活歴：喫煙歴30本/日×40年，飲酒歴ビール1.5 L/日×35年

初診時所見：右梨状陥凹に腫瘤があり，両側頸部に複数のリンパ節腫脹を認めた．声帯運動は異常なし．

経過：生検および画像検査にて下咽頭癌（右梨状陥凹，T2N2cM0，扁平上皮癌）と診断した．導入化学療法（シスプラチン＋5−FU）を行い，腫瘍は縮小した．手術ではなく通院での放射線治療を希望し，ドセタキセル＋ネダプラチンを外来化学療法室で週1回投与する化学療法を併用する化学放射線療法を施行した．

治療中より，咽頭粘膜炎を伴う嚥下障害を認め，40 Gy照射時点で脱水のため緊急入院の上，輸液治療を行った．言語聴覚士による嚥下訓練を行いつつ，放射線治療は完遂した（総線量60 Gy）．

下咽頭腫瘍は消失したが，咽頭粘膜炎（grade3）と嚥下痛が遷延し，嚥下性肺炎を生じた．ADLは自立しており，認知機能には問題はなく，摂食動作も可能であった．喉頭内視鏡検査では，唾液の喉頭流入と誤嚥を認めた（**動画1**，**2**）．嚥下内視鏡検査のスコア評価は，唾液貯留3点，声門閉鎖反射・咳反射惹起性1点，嚥下反射惹起性1点，咽頭クリアランス3点でスコア合計8点であり，着色水では誤嚥が見られるものの，ゼリーやとろみ水では3 mL程度では誤嚥を認めなかった．嚥下造影検査（**動画3**）でも喉頭下降期型誤嚥を認めたが，顎引き嚥下（**動画4**）にて誤嚥の消失を確認できた．摂食嚥下カンファレンスにおいて嚥下障害に関する治療方針を協議し，経管栄養を行いつつ，嚥下訓練を継続する方針となった．

嚥下手術 私の術式

（動画配信付き）

◉このシリーズの趣旨

今日，嚥下障害に対する手術は誤嚥防止手術と嚥下改善手術として広く認知されるところとなっている．その術式については多くの書籍や雑誌の特集などで紹介されているが，活字になりにくい手術のポイントや術者による手術のポリシーと手技の差異は１人のエキスパートの論説では伝わってこない．このシリーズでは発想を転換し，１つの術式に対して複数のエキスパートによる手術の実際を解説していただき，それぞれの術者がこだわりをもって重視している成功のノウハウを中心に述べていただくことを考えた企画にした．これから嚥下手術に取り組む初心者に本当に役立つセッションとしたい．

series 11

舌亜全摘術後の嚥下機能改善手術／再建手術

藤本保志の術式 ◉名古屋大学大学院医学系研究科頭頸部感覚器外科耳鼻咽喉科

はじめに

舌癌，口腔底癌 T3，T4 の進行癌においては手術が第一選択とされる（頭頸部癌診療ガイドライン[1]）．舌亜全摘，舌全摘術においては術後嚥下機能の確保が最大の課題であるが，舌亜全摘術とは正中を超えた切除と定義されるため，とても幅広い用語であり，術後機能を検討するためには嚥下機能を担当するさまざまな筋群や支配神経の切除範囲を把握，整理する必要がある．

口腔拡大切除における機能障害は基本的には切除した組織が担当していた機能の喪失であるので，術前にある程度予測可能であるが，補助治療として行われる放射線治療の影響，患者のもともとの嚥下機能の程度，加齢による影響などが術後機能を修飾する（**表**：器質的嚥下障害の分類）[2]．

嚥下機能改善手術として喉頭挙上術と輪状咽頭筋切断術はその代表格である．喉頭挙上術（下顎骨・喉頭連結）により，下顎骨突出により喉頭が挙上され，食道入口部を随意的に開大できる（棚橋法[3]）．

喉頭挙上術の適応

喉頭は口腔期から咽頭期にかけて後上方にゆっくり挙上し，咽頭期の開始にあわせて前上方に素早く挙上する．喉頭挙上術の適応とは，①喉頭挙上が不足する場合と，②喉頭挙上が遅れる場合，の２つである．

1．解剖学的適応（絶対適応）

頭頸部癌手術における喉頭挙上術の絶対適応は喉頭を挙上する構造の喪失である．すなわち，両側の舌骨上筋群切除あるいはそれらの機能喪失である（**図 1**）．

両側の舌骨上筋群の切除（あるいはその支配神経の切除）を伴う場合，下顎骨区域切除でも正中を超える場合には舌骨・喉頭を挙上する構造を喪失する．

2．適応拡大

術後機能回復のための訓練において重要なのは残存組織，残存機能による代償を上手く引き出すことである．しかし，放射線治療の既往，加齢，

An electromyographic analysis of reflex deglutition

（出典：Journal of Neurophysiology　19：44-60, 1956）

◉このシリーズの趣旨

「故きを温ねて新しきを知る」という言葉がある．わが国における嚥下研究の歴史は古く，それはまた日本嚥下医学会（旧嚥下研究会）の歴史でもあるが，先人の研究の積み重ねのうえに今日の嚥下医学があることをわれわれは忘れがちである．

たとえば，今日，VF（videofluorogram）と呼ばれるようになり普通に行われるようになった嚥下透視の動画解析も，つい四半世紀前までは秒24コマのシネ撮り（映画撮影であったのでcine-fluorogram）したフィルムを現像したのち観察するものであった．そのため嚥下動態を解析するには1コマ1コマ画像を投影し造影剤の動きをトレースするという気の遠くなるような労力を要した．にもかかわらず今日のデジタル処理と遜色ない，あるいはそれ以上の精緻な解析がなされてきた．

このシリーズはそのようなかつて嚥下研究会等で発表された嚥下関連の論文を紹介するものである．今日ではあまり引用されなくなった論文も読み返してみると新鮮な感覚を呼び覚ましてくれるものである．発表当時の著者の表現を尊重し，極力原文のまま掲載し最小限の解説を加えた．

原著

An electromyographic analysis of reflex deglutition[1]

ROBERT W. DOTY AND JAMES F. BOSMA

Departments of Physiology and Pediatrics, College of Medicine, University of Utah, Salt Lake City 1, Utah

(Received for publication January 26, 1955)

SUMMARY

The electromyographic pattern of activity of deglutition was observed in 22 muscles in the area of mouth, pharynx, and larynx of monkey, cat, and dog. While such motor units as could be identified seemed to fire an unpredictable and random pattern from one swallow to the next, the overall schedule of excitation and inhibition among the participating muscles was highly constant. No difference in temporal pattern, duration or amplitude could be found in swallows evoked by various means including superior laryngeal nerve stimulation at frequencies of 3-100/sec. and stimulation of the pharynx with a cotton swab or rapidly injected water.

A "leading complex," consisting of the superior constrictor, palato-pharyngeus, palatoglossus, posterior intrinsic muscles of the tongue, stylo-glossus, stylohyoideus, geniohyoideus, and mylohyoideus, fire concurrently for 250-500 msec. to initiate the act. Other muscles, such as the middle constrictor, thyrohyoideus and thyroarytenoideus, are inhibited at the onset, becoming active after varying delays. Action in the inferior constrictor is deferred until leading muscle action is nearly over. There is no great species variation save in the muscles of the larynx. Sternothyroideus, sternohyoideus, intrinsic mus-

息こらえ嚥下

大前由紀雄◉大生水野クリニック

嚥下時の喉頭閉鎖は，咽喉頭腔を呼吸路から嚥下路に変える重要な機能の１つで，古くから嚥下と喉頭閉鎖や呼吸調整との関連が研究されてきた．息こらえ嚥下は，食塊が流入する前から随意的に喉頭閉鎖を補強することで，喉頭流入のリスクを少なくする効果を期待された嚥下法である．また，嚥下後に強制的に呼気をすることで気道内に侵入した食塊を排出や咽頭残留の気道内への侵入を防止することも企図している．

本稿では，息こらえ嚥下法の適応と期待される効果，指導方法，留意点などを概説する．

息こらえ嚥下法の定義と名称

息こらえを誤嚥防止の手技として紹介したのは，Logemann（1983 年）にはじまる．Logemann[1]は，著書“Evaluation and Treatment Swallowing Disorders.”の中で，声門上がんに対する水平部分切除後の症例に嚥下前からの息こらえの指導が誤嚥防止に有用であるとし，随意的な息こらえの指導を supraglottic swallow，さらに努力的に強く息をこらえ喉頭レベルの閉鎖を目的とした場合を Super supraglottic swallow と紹介している．

わが国では，supraglottic swallow として紹介され，声門超え嚥下法，息止め嚥下法などの名称で嚥下訓練に応用されてきた．息をこらえただけでは声門レベルが閉鎖しない症例も多く，声門閉鎖という観点から声門閉鎖嚥下（法），強い息こらえ嚥下法を喉頭閉鎖嚥下（法）随意的気道防御（法）と呼ばれることもある[2]．最近では，息をこらえるように指導することから，breath holding swallow（息こらえ嚥下法）と総称されることが多い．

嚥下時の喉頭閉鎖

嚥下の喉頭閉鎖は，披裂部の内転に始まり，内転した披裂部が喉頭の挙上運動に伴って・前上方へ移動（tilting）し，喉頭蓋喉頭面に接触するように喉頭前庭（声帯　仮声帯レベル）の閉鎖が完成する．その後喉頭蓋が喉頭腔を覆うように倒れ込み，喉頭腔として立体的に閉鎖して食塊の侵入を防いでいる．この過程では，声帯閉鎖筋の収縮や喉頭挙上・舌根運動が重要な役割を演じている[3~6]．

嚥下時の声門閉鎖のタイミングに関する最近の知見では，声門が閉鎖することなく喉頭挙上が開始し，喉頭挙上の最中，あるいは最大位置に達する時点で声門閉鎖が獲得されていると考えられている[5~9]．嚥下時の喉頭閉鎖は，単に声帯レベルの閉鎖として捉えるのでなく，立体的な空間として喉頭腔が閉鎖食塊の流入を防止することが重要である．

息こらえ嚥下で期待される効果

1．喉頭閉鎖の補強[10]

息こらえ嚥下法は随意的に早期の声門閉鎖を促し喉頭閉鎖を補強することで喉頭流入のリスクを軽減することを目的としている．

喉頭閉鎖の状況は息こらえの程度によって異なる．（**図 1**）は，息こらえの程度に伴う喉頭閉鎖の状況を内視鏡像を示している．息こらえの強さに応じて，披裂部の内転→声帯・仮声帯レベルの閉鎖→披裂部と喉頭蓋との接触による喉頭前庭の閉鎖と喉頭閉鎖が補強される．この一連の喉頭腔の変化は嚥下運動の進行に伴う喉頭腔の変化とほぼ同様である．（**図 2**）は，breath holding 法（息

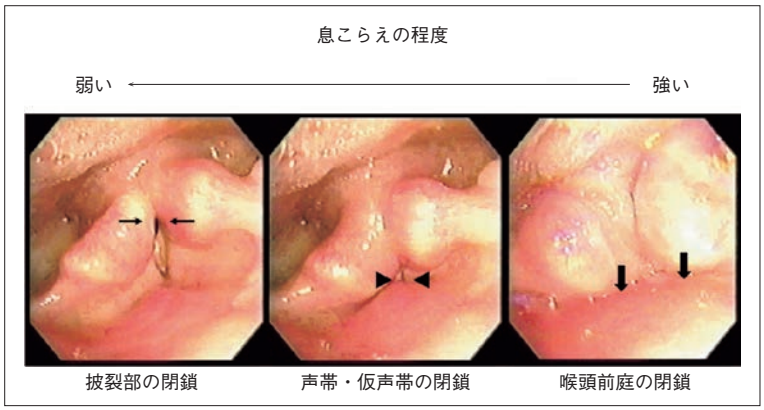

図 1　息こらえ（Breath holding）の程度による喉頭閉鎖の状況
軽い息止めを指示すると披裂部が内転（→←）するがこの時点で声帯閉鎖は確認できないことも多い．さらに息こらえの程度を強くすると内転した披裂部が前上方に斜頸（tilting）し声帯や仮声帯レベルの閉鎖が確認できる（▶◀）．さらに強い息止めを指示すると披裂部が喉頭蓋喉頭面と接近し喉頭腔が閉鎖する（↓↓）の観察される．

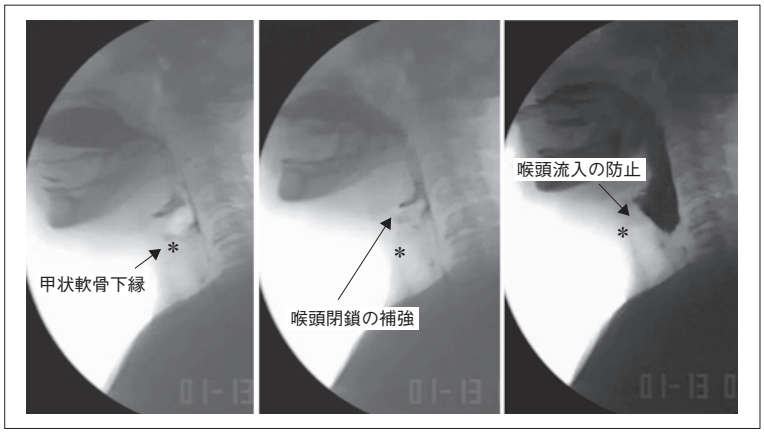

図 2　息こらえ嚥下法（super supraglottic swallow）による嚥下の流れ（VF 側面像）
息こらえの程度を強くすること，披裂部の tilting と喉頭挙上によって喉頭腔が閉鎖し，食塊の流入に伴う喉頭侵入のリスクを防止できている．
＊　喉頭挙上の指標としての甲状軟骨下縁

こらえ）の嚥下状況を側面 VF 像で示している．嚥下前から少し強めの息こらえをする“super supraglottic swallow”を体得したケースを呈示している．口腔内に造影剤を保持したまま息こらえをすることで，披裂部が喉頭蓋に近づき喉頭腔の空気像が消失している．このように息こらえの程度を強くしていくと，声帯レベルの閉鎖だけでなく，披裂部の前上方への傾斜（tilting）と喉頭挙上によって仮声帯レベルや喉頭前庭が閉鎖していく[7,11]．このため，造影剤が咽頭に流入しても喉頭流入を防止することができる（**動画 1**-①，②）．

2　咽頭期への影響

息こらえを強くした嚥下法では，わずかに喉頭位が挙上する[11]ため，喉頭位の低い症例や喉頭挙上の開始が遅れる症例に指導することもある．また，口腔内の舌圧が亢進すると報告され[12]，努力嚥下に類似した効果を期待できる可能性もある．一方，息こらえ嚥下では，早期の喉頭閉鎖の獲得

嚥下機能の評価法の検証

エコーによる嚥下機能評価

大久保真衣，石田　瞭◉東京歯科大学口腔健康科学講座摂食嚥下リハビリテーション研究室

Key word　超音波，舌，舌運動，嚥下，咀嚼

超音波診断装置（エコー）の検査

超音波診断装置は，超音波が組織を反射したり透過したりする性質を利用して，対象物の内部の状態を画像化するものである．超音波診断装置は身体への侵襲の危険性が少なく，放射線が漏れないような大掛かりな検査室の必要もない．さらに操作が簡便で移動も比較的容易である．摂食嚥下の分野においても，研究はもちろん臨床の場でも用いられつつある．

摂食嚥下リハビリテーションにおける超音波診断装置の目的は主に舌である．舌や舌運動を視覚的に定形，定量化し，哺乳運動から加齢現象またさまざまな疾患患者への研究報告がなされている[1~4]．また最近では，甲状軟骨の上に直線配列振動子を設置し，声帯周囲の領域を観察し，誤嚥の有無に活用できるかという研究も行われている[5]．

しかしながら，やはり多くの研究は舌運動を解析したものである．舌は摂食嚥下リハビリテーションにおいて重要であり，特に準備期口腔期の評価に有用であると考える．超音波診断装置による舌運動の観察は，構音に関連する研究[6]から始まった．摂食嚥下の分野ではやや遅れ，初期の研究では，舌表面にペレットを貼付した舌表面の動きの解析[7]などから発展してきた．

舌の測定方法

摂食嚥下の分野でよく使用される周波数は3～10 MHzである．プローブの周波数は小児には周波数が高く，大人には低いプローブを選択することが多い．プローブ形状は直線的なリニアタイプ，凸型のコンベックスタイプが主に用いられる．摂食嚥下の分野では皮膚の接触面がある程度確保され，画像描写野が広いコンベックス型が用いられる研究が多いが，接触面を密着させるためリニア型を用いることもある．また経膣用プローブは顎下部が狭い乳幼児の哺乳時舌運動観察に応用されている（**図1**）．

描出画像では，口腔内では固有口腔に存在する空気と舌筋との境目に存在する舌背部を描出しやすい．また舌表面は味蕾等による凹凸があり，唾液により表面が潤滑であることが，描出条件をよりよいものにしている．

画像の種類

1．Bモード

超音波診断装置による観察ではベースとなる表示方法で，Bモードでは矢状断や前額断の断層面がリアルタイムで観察できる．定性分析に優れており，また画像が直観的で理解しやすいことから，バイオフィードバックに用いることもできる．

舌背面はモニター上で白く，つまり高輝度で観察される．なお，組織内の液体成分は通常低輝度にみえるが，嚥下に伴い口腔内に保持された水分は，高輝度で観察されることがある．これは口腔内の水分が空気を含有するため，水分と空気の境目が高輝度として観察されると考える．液体をさらに観察しやすくするために，音響特性の異なる液体と気体が長時間混合状態を保持できる粘性液体の開発もされている．

2．Mモード

Bモード画像を元に観察したい部位にMカー