精神疾患の脳画像
ケースカンファレンス
診断と治療へのアプローチ

監修
福田正人
編集
笠井清登
鈴木道雄
三村　將
村井俊哉

中山書店

序

本書『精神疾患の脳画像 ケースカンファレンス—診断と治療へのアプローチ』は，精神疾患の診断と治療に携わる臨床現場で脳画像検査がどのように役立ちうるかを，実際の個別のケースにもとづいて検討しようと試みたものです．第1部「画像検査法の特徴」で脳画像の検査法について解説し，第2部「症例でみる精神疾患の脳画像」では58例の実際の脳画像を紹介しました．脳画像は，最初にデータをそのまま示し，次頁で所見を図示により説明したうえで，その意義を解説しました．

脳画像検査技術とデータ解析法の進歩で，脳器質性とはされてこなかった精神疾患の多くにも脳構造や脳機能に変化を認めることが明らかになりました．しかしそれはまだ，研究段階と位置づけられています．検査法や解析法が複雑で標準化されていないというだけでなく，認められる変化は群間差としてのものですので，個別のデータを評価できるとまで言えるわけでありません．しかし，個別のデータからでもそうした変化を見てとれる場合があることを，診療のなかで時々経験します．そこで，脳画像検査が精神疾患の診断と治療に，どのくらい役立ち，どのくらいそうは言えないかの現状を，個別のケースにもとづいて明らかにしたいと考えました．

こうした取り組みには批判があります．エビデンスが十分でないというデータ蓄積の不足についての指摘，メカニズムの解明を待つべきだという学問的な問題提起，検査結果が一人歩きしてしまわないかという診療場面についての危惧，そもそも現在の疾患概念にもとづいて診断される精神疾患を脳画像で明らかにできるのかという根本的な疑問，そうした批判はもっともなもので，医学の専門家としての慎重で正しい判断だろうと思います．

いっぽうで臨床に携わる立場としては，「当事者にとっての臨床検査の役割」という視点も合わせ持ちたいと思います．話だけにもとづいて，重大かもしれない病名を告げ，仕事をしばらく休むよう勧め，長期間にわたる服薬を求める，そうした診療を精神科医は日々繰返しています．当事者の立場にたってみれば，検査結果がないなかで病気を認められずに病識を持てないこと，自覚症状がなくなって服薬を止めるためにアドヒアランスが悪いことには，無理もない面があると感じます．医学の専門家とは別の視点が，医療の専門職としての精神科医にはあります．

高血圧や糖尿病の患者は，みずからの血圧や血糖値を知ることで，診断に納得し，運動や食事療法や服薬に励み，その効果を実感することができます．治療を「受ける」のではなく，能動的に治療に取り組む主体としての立場を可能にする手掛かり

のひとつが，血圧や血糖値という検査結果です．臨床検査には，当事者中心の医療を実現する基盤としての役割があります．

本書には，実際の脳画像を数多く掲載しました．個別のデータですので，その個人情報の保護については執筆者の各医療機関ごとに十分な倫理的配慮を行い，さらに監修者・編集者・出版社もその確認にあたりました．病歴や現症についての記載からは脳画像データに関係しない内容を可能な限り省きましたので，通常より漠然とした印象のものになっています．

本書の編集の最終盤の 2014 年 4 月，先進医療「光トポグラフィー検査を用いたうつ症状の鑑別診断補助」が「D236-2　光トポグラフィー　2. 抑うつ症状の鑑別診断の補助に使用するもの」として保険収載されることになりました．研究の成果が診療の現場でどのくらい生かせるかを検証する最初の試金石，そうした役割を社会から課されたことになります．医学の専門家と医療の専門職の 2 つの立場にもとづく責任のバランスを保ちながらこの課題に向き合い，社会におけるこころの健康の増進にいかに貢献できるか，それはこれからの精神科医の取り組みにかかっています．

精神疾患は臨床症状にもとづいて診断します．それは「症状が認められるようになってからの診断」を意味しています．がんも虚血性心疾患も糖尿病も，臨床的な症状が認められるようになってからの診断は，望ましいものではありません．臨床症状を自覚する前に，病気の初期あるいはその前段階を臨床検査で捉えるよう努め，早期に治療や予防を図ることで，治療成果と予後の改善を目指しています．精神疾患には症状が精神機能に現れることによる独自性があることを認めたうえで，同じような取り組みで精神疾患の治療成果と予後の改善を実現できないか．そうした精神疾患を特別視しない普遍的な見方を，精神科医として考えなければならない時代を迎えています．

本書がそのためにわずかでも貢献できることを希望しています．ご尽力いただいたそれぞれの脳画像の専門家の先生方に，深く感謝申しあげます．

2014 年 6 月

監修　福田正人
編集　笠井清登，鈴木道雄，三村　將，村井俊哉

CONTENTS

第1部 画像検査法の特徴

第1章 脳構造画像（CT）

1）原理・検査法・得られるデータ …… 川﨑康弘 2
2）データ解析法と解釈 …… 川﨑康弘 4
3）精神疾患で認められる所見 …… 川﨑康弘 7
4）個別症例における有用性と限界 …… 川﨑康弘 10

第2章 脳構造画像（MRI）

1）原理・検査法・得られるデータ …… 山下典生 15
2）データの標準化（撮像プロトコール） …… 山下典生 22
3）データ解析法と解釈 …… 根本清貴 27
4）精神疾患で認められる所見 …… 鈴木道雄，高橋 努，西川祐美子 30
5）個別症例における有用性と限界 …… 松田博史 37

第3章 脳機能画像（SPECT）

1）原理・検査法・得られるデータ …… 松田博史 43
2）データ解析法と解釈 …… 松田博史 51
3）精神疾患で認められる所見 …… 松田博史 55
4）個別症例における有用性と限界 …… 松田博史 59

第4章 脳内物質検査（PET：FDGおよびアミロイド）

1）原理・検査法・得られるデータ …… 石井賢二 62
2）データ解析法と解釈 …… 石井賢二 67
3）精神疾患で認められる所見 …… 石井賢二 71
4）個別症例における有用性と限界 …… 石井賢二 74

第5章 脳機能画像（NIRS）

1）原理・検査法・得られるデータ …… 西村幸香 76

2）データ解析法と解釈 …… 木下晃秀 82
3）精神疾患で認められる所見 …… 小池進介 90
4）個別症例における有用性と限界 …… 里村嘉弘，滝沢　龍 96

第6章　神経生理検査（EEG）

1）脳波測定の原理・検査法・得られるデータ …… 武井茂樹 105
2）データ解析法と解釈 …… 武井茂樹 108
3）精神疾患で認められる脳波所見 …… 武井茂樹 112
4）脳波検査法の有用性と限界 …… 武井茂樹 118

第7章　神経生理検査（MEG）

1）原理・検査法・得られるデータ …… 武井雄一，管　心 120
2）データ解析法と解釈 …… 武井雄一，管　心 127
3）精神疾患で認められる所見 …… 武井雄一，管　心 134
4）個別症例における有用性と限界 …… 武井雄一，管　心 141

第8章　神経生理検査（ERP）

1）原理・検査法 …… 切原賢治，荒木　剛 142
2）データ解析・得られるデータ・データの解釈 …… 切原賢治，荒木　剛 145
3）精神疾患で認められる所見 …… 樋口悠子，住吉太幹 148
4）個別症例における有用性と限界 …… 樋口悠子，住吉太幹 158

第9章　保険診療と先進医療のルール …… 西村幸香 159

第2部　症例でみる精神疾患の脳画像

第10章　うつ病

症例 1　反復性の大うつ病性障害 …… 榊原英輔 166
症例 2　大うつ病性障害 …… 高橋啓介，福田正人 169
症例 3　大うつ病性障害 …… 富岡　大，三村　將 173
症例 4　大うつ病性障害 …… 富岡　大，三村　將 176
症例 5　大うつ病性障害 …… 高橋啓介，福田正人 179
症例 6　脳血管性うつ病 …… 是木明宏，三村　將 181
症例 7　脳血管障害後うつ病 …… 穴水幸子 184
症例 8　大うつ病性障害/脳血管性うつ病 …… 高橋啓介，福田正人 187

第11章 双極性障害

症例 1　双極性障害 …… 夏堀龍暢　190
症例 2　双極性障害 …… 岡田直大　193
症例 3　双極Ⅱ型障害 …… 高橋啓介，福田正人　195
症例 4　双極Ⅰ型障害 …… 高橋啓介，福田正人　198
症例 5　双極性感情障害 …… 富岡　大，三村　將　202
症例 6　双極Ⅱ型障害/躁うつ病 …… 里村嘉弘　205
症例 7　外傷性脳内出血による気分障害 …… 高橋啓介，福田正人　207

第12章 統合失調症

症例 1　妄想型統合失調症 …… 岩白訓周　209
症例 2　妄想型統合失調症 …… 伴　敏信，諏訪太朗，深尾憲二朗，村井俊哉　211
症例 3　統合失調症 …… 小池進介　216
症例 4　統合失調症 …… 高橋　努，鈴木道雄，西川祐美子　218
症例 5　緊張型統合失調症/遅発緊張病 …… 諏訪太朗，須賀英道，村井俊哉　221
症例 6　統合失調症疑い …… 高橋　努，鈴木道雄，西川祐美子　226
症例 7　単純型統合失調症 …… 高橋　努，鈴木道雄，西川祐美子　229
症例 8　統合失調症，前頭側頭葉変性症の疑い
…… 中神由香子，大下　顕，久保田学，村井俊哉　232

第13章 強迫性障害

症例 1　典型的な強迫性障害 …… 仲秋秀太郎，川口彰子，橋本伸彦　235
症例 2　慢性化した強迫性障害 …… 仲秋秀太郎，川口彰子，橋本伸彦　239
症例 3　うつ病を併発した強迫性障害 …… 仲秋秀太郎，川口彰子，橋本伸彦　243

第14章 不安障害

症例 1　パニック障害 …… 西村幸香，井上　顕，谷井久志　246

第15章 認知症

症例 1　アルツハイマー病による老年期認知症 …… 川﨑康弘，谷野亮一郎，島崎正夫，藤田宗久　249
症例 2　アルツハイマー病 …… 根本清貴　252
症例 3　minor neurocognitive disorders/特定不能の認知症
…… 加藤　隆，森山　泰，三村　將　255
症例 4　Lewy 小体型認知症（DLB） …… 岡　瑞紀　259
症例 5　軽度認知障害（Lewy 小体型認知症の前駆状態） …… 根本清貴　264
症例 6　probable Lewy 小体型認知症 …… 中神由香子，上田敬太，村井俊哉　267
症例 7　前頭側頭型認知症（Pick 病） …… 岡　瑞紀　270

症例 8　意味性認知症（SD）…… 根本清貴　274
症例 9　進行性核上性麻痺（PSP）…… 根本清貴　276
症例 10　後部皮質萎縮症（PCA）…… 根本清貴　278
症例 11　Creutzfeldt-Jakob 病 …… 髙尾昌樹，木村浩晃，三村　將　281
症例 12　那須-Hakola 病/膜性リポジストロフィー（PLOSL）…… 髙尾昌樹，三村　將　285

第16章　脳器質疾患

症例 1　神経梅毒 …… 船山道隆，三村　將　288
症例 2　抗 NMDA 受容体脳炎 …… 船山道隆，三村　將　291
症例 3　非ヘルペス性辺縁系脳炎 …… 船山道隆，三村　將　294
症例 4　水中毒による橋中心髄鞘崩壊症（CPM）…… 船山道隆，三村　將　296
症例 5　アルコール依存症の Wernicke-Korsakoff 症候群 …… 船山道隆，三村　將　299
症例 6　びまん性軸索損傷 …… 上田敬太，村井俊哉　301
症例 7　てんかん発作による皮質機能脱落症状，失語発作
…… 中神由香子，上田敬太，村井俊哉　304
症例 8　視床下部過誤腫・笑い発作・発作間欠期精神病
…… 中神由香子，上田敬太，村井俊哉　307
症例 9　脳膿瘍 …… 船山道隆，三村　將　311
症例 10　蘇生後（低酸素）脳症 …… 上田敬太，村井俊哉　314

第17章　脳波からみる疾患

症例 1　側頭葉てんかん …… 大和田藍，武井茂樹，三村　將　318
症例 2　Lewy 小体型認知症（DLB）…… 工藤由佳，武井茂樹，三村　將　321

第18章　事象関連電位からみる疾患

症例 1　特定不能の精神病性障害 …… 樋口悠子，住吉太幹，鈴木道雄　325
症例 2　統合失調症 …… 多田真理子，切原賢治，荒木 剛，笠井清登　328
症例 3　アットリスク精神状態（統合失調症前駆期の疑い）
…… 樋口悠子，住吉太幹，鈴木道雄　330
症例 4　アットリスク精神状態→統合失調症 …… 永井達哉，切原賢治，荒木 剛，笠井清登　333

第19章　脳磁図からみる疾患

症例 1　大うつ病性障害　反復性 …… 武井雄一，管　心　335
症例 2　双極Ⅱ型障害 …… 武井雄一，管　心　338
症例 3　妄想型統合失調症 …… 管　心，武井雄一　341

索引 …… 343

執筆者一覧
（執筆順）

川﨑康弘	金沢医科大学精神神経科学
山下典生	岩手医科大学医歯薬総合研究所超高磁場MRI診断・病態研究部門
根本清貴	筑波大学臨床医学系精神医学
鈴木道雄	富山大学大学院医学薬学研究部精神神経医学
高橋　努	富山大学大学院医学薬学研究部精神神経医学
西川祐美子	富山大学大学院医学薬学研究部精神神経医学
松田博史	国立精神・神経医療研究センター脳病態総合イメージングセンター
石井賢二	地方独立行政法人東京都健康長寿医療センター研究所神経画像研究チーム
西村幸香	東京大学医学部精神医学教室
木下晃秀	東京大学医学部精神医学教室
小池進介	東京大学学生相談ネットワーク本部精神保健支援室
里村嘉弘	東京大学医学部精神医学教室
滝沢　龍	東京大学医学部精神医学教室
武井茂樹	慶應義塾大学病院中央臨床検査部神経機能検査室
武井雄一	群馬大学大学院医学系研究科神経精神医学
管　　心	東京大学医学部精神医学教室
切原賢治	東京大学医学部精神医学教室
荒木　剛	東京大学大学院医学系研究科ユースメンタルヘルス講座
樋口悠子	富山大学大学院医学薬学研究部精神神経医学
住吉太幹	国立精神・神経医療研究センター臨床研究推進部
榊原英輔	東京大学医学部精神医学教室
高橋啓介	群馬大学大学院医学系研究科神経精神医学
福田正人	群馬大学大学院医学系研究科神経精神医学
富岡　大	昭和大学医学部精神医学講座
三村　將	慶應義塾大学医学部精神神経科学教室
是木明宏	慶應義塾大学医学部精神神経科学教室
穴水幸子	国際医療福祉大学保健医療学部言語聴覚学科
夏堀龍暢	東京大学医学部精神医学教室
岡田直大	東京大学医学部精神医学教室
岩白訓周	東京大学医学部精神医学教室
伴　敏信	公立豊岡病院組合立豊岡病院精神科
諏訪太朗	京都大学医学部附属病院精神科神経科
深尾憲二朗	帝塚山学院大学人間科学部心理学科
村井俊哉	京都大学医学部附属病院精神科神経科
須賀英道	龍谷大学保健管理センター
中神由香子	京都大学医学部附属病院精神科神経科
大下　顕	京都大学医学部附属病院精神科神経科
久保田 学	ユトレヒト大学メディカルセンター精神医学部門
仲秋秀太郎	慶應義塾大学医学部精神神経科学教室
川口彰子	名古屋市立大学医学部精神医学教室
橋本伸彦	名古屋市立大学医学部精神医学教室
井上　顕	島根大学医学部公衆衛生学
谷井久志	三重大学大学院医学系研究科精神神経科学分野
谷野亮一郎	医療法人社団和敬会谷野呉山病院
島崎正夫	医療法人社団和敬会谷野呉山病院
藤田宗久	医療法人社団和敬会谷野呉山病院
加藤　隆	慶應義塾大学医学部精神神経科学教室
森山　泰	駒木野病院精神科
岡　瑞紀	慶應義塾大学医学部精神神経科学教室
上田敬太	京都大学医学部附属病院精神科神経科
髙尾昌樹	地方独立行政法人東京都健康長寿医療センター高齢者ブレインバンク
木村浩晃	公益財団法人脳血管研究所美原記念病院
船山道隆	足利赤十字病院精神神経科
大和田藍	慶應義塾大学医学部精神神経科学教室
工藤由佳	慶應義塾大学医学部精神神経科学教室
多田真理子	東京大学医学部精神医学教室
笠井清登	東京大学医学部精神医学教室
永井達哉	東京大学医学部精神医学教室

4 精神疾患で認められる所見

はじめに

磁気共鳴画像（magnetic resonance imaging：MRI）の特徴は，第一にその空間分解能の高さであり，脳構造とその変化について，再現性の高い豊富な情報を得ることができる．第二は侵襲性が低く，安静を保つだけで被検者に特段の努力を要求しない簡便さであり，精神疾患患者にも施行しやすい．実際に，MRI は精神疾患の病態解明のための研究に積極的に利用され，統合失調症をはじめとした多くの疾患の病態理解の手がかりとなる重要な所見を提供してきた．しかしながら，認知症などの例外を除き，ほとんどの精神疾患の臨床において，MRI は粗大な器質病変がないことを確認するために，すなわちもっぱら除外診断のために用いられてきた．MRI 所見が精神科の臨床現場で利用されがたかった大きな理由は，そのほとんどが十分な特異性を欠くものであること，また認められる変化は軽微で，患者群を健常者群と比較したときに統計学的差異として見出されるものであり，個別症例における判定が困難であることである．

本項では，いくつかの精神疾患で認められる MRI 所見について概観し，統合失調症についてはやや詳しく述べる．

精神疾患における MRI 所見

■認知症

1 認知症患者の MRI 所見

認知症は，いうまでもなく，MRI などの脳画像検査が診断に直接役立つ疾患であり，その意味で例外的な精神疾患といえる．アルツハイマー病の場合，進行例ではいわゆる全般性の脳萎縮（一次運動野，一次体性感覚野，一次視覚野は保たれる）が明らかであり，比較的早期でも海馬や頭頂皮質の萎縮が特徴的である．前頭側頭型認知症では，前頭葉および側頭葉の顕著な萎縮を呈する．これらの萎縮という所見自体は非特異的であるが，臨床症状や経過に加えて考慮することにより診断に直結し，その組織病理学的な裏付けも十分である．

2 早期診断

認知症における脳画像検査の意義が問われているのは，その早期診断においてである．アルツハイマー病では，ごく早期には海馬および海馬傍回にほぼ限局した萎縮が生じることが知られている．しかし，これを視察のみから判断することはしばしば困難であることから，本邦では統計画像解析による補助診断ツールである

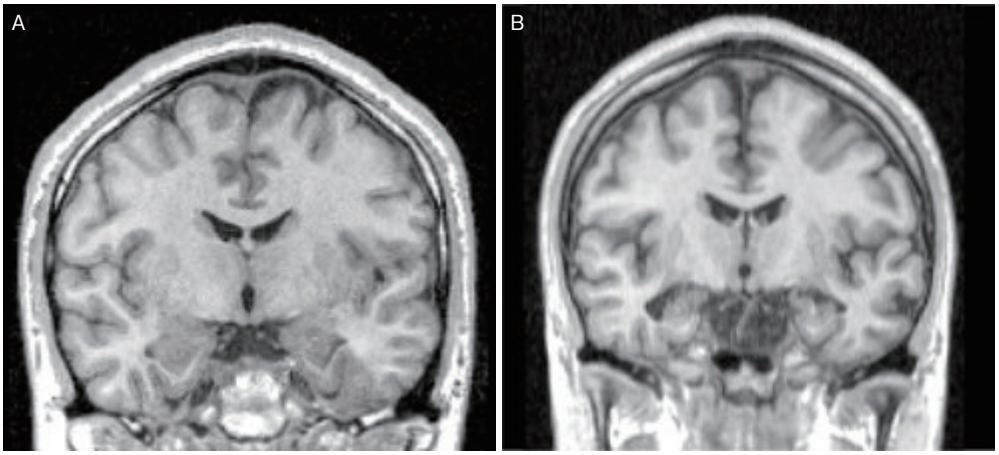

図 1　統合失調症患者の MRI T1 強調画像
A：22 歳の男性統合失調症患者では明らかな変化はみられない．
B：18 歳の男性統合失調症患者では大脳縦裂がやや開大し，側脳室下角が拡大している．

Voxel-based Specific Regional analysis system for Alzheimer's Disease（VSRAD®）が開発され，広く利用されている．また近年では，軽度認知障害（mild cognitive impairment：MCI），すなわち臨床的に認知症とはまだ診断できない前駆的状態などを含めて，MRI を含む種々のバイオマーカーの診断応用を検討する国際多施設共同研究[1]が精力的に推進されている．

■統合失調症

1　脳構造変化の全般的特徴

統合失調症における脳構造の変化は，多様かつ広範囲に認められるが，いずれも軽度なものである．一致した所見として，側脳室や第三脳室の拡大，前大脳縦裂，Sylvius 裂や大脳脳溝の開大などの脳脊髄液腔増大のほかに，大脳灰白質の軽度の体積減少があり，それは主として上側頭回，前部帯状回，内・外側前頭前野，島回，海馬などに認められる[2]．しかし，これらは前述のように，患者群と健常者群との統計学的比較によって見出される変化であり，個別の症例において明らかに認められるというものではない（**図 1**）．大脳半球間の左右差の偏倚，脳回や脳溝の褶曲や走行の偏倚など，神経発達過程の異常を示唆する所見も報告されているが，これらも患者においてより高頻度に認められるものの，健常者にも出現する所見である．

2　病態との関連

a.　固定的変化

統合失調症においては，胎生期までさかのぼりうる神経発達の異常が疾患への脆弱性に関与していると考えられている．そのような早期神経発達の障害，あるいは病前から存在する固定的変化を示唆する MRI 所見が数多く報告されている[2]．これらには，側頭平面体積の左半球優位性の減退あるいは逆転などの大脳半球間の左右差の偏倚，透明中隔腔の拡大（否定する報告もある），視床間橋の短縮・欠損な

3 精神疾患で認められる所見

認知症の早期診断・鑑別診断

■アルツハイマー病の特徴的な所見

アルツハイマー病では，特異的な脳血流低下パターンが得られ，統計画像解析手法によりその特徴が明らかとなる．また，病期の進行に伴いパターンが変化していく．アルツハイマー病では，特定の部位において脳萎縮と脳血流や代謝の低下の程度に乖離がみられること，また早期発症と晩期発症で所見が異なる傾向があることが重要である．

後部帯状回から楔前部はアルツハイマー病で最初に脳血流が低下する部位である（**図 1**）．血流低下に比べて萎縮は弱い．視覚評価では血流低下の判断は困難であり統計画像解析手法が最も役立つ領域である．エピソード情報の想起に関係しており，健忘を主体とする軽度認知障害の段階でも低下がみられる．帯状回・側頭葉内側部・視床前核・乳頭体は，記憶に関連する Papez の回路を構成する．連合線維である帯状束は海馬傍回の前方部である嗅内皮質と，後部帯状回や脳梁膨大後部皮質を連絡する．さらに，後部帯状回や脳梁膨大後部皮質は，楔前部や下頭頂小葉との連絡がみられる．

アルツハイマー病では嗅内皮質において神経原線維変化が強く，最初に神経細胞脱落が起こり萎縮のみられる部位である．この嗅内皮質での神経細胞脱落が，帯状束で連絡した遠隔部位である後部帯状回に機能低下を及ぼすとする説が，この部位で血流低下がみられる一つの理由に挙げられている．早期発症のアルツハイマー病では，この部位の萎縮や血流低下が晩期発症例よりも目立つ傾向にある．

アルツハイマー病初期に血流低下がみられる大脳皮質連合野は頭頂連合野である縁上回，角回からなる下頭頂小葉である．軽度の左右差が必ずといっていいほどみられ，どちらが優位とはいえない．進行しても，左右差の側性は保たれるとともに，頭頂連合野から側頭連合野，さらには前頭連合野に進展していく．

■アルツハイマー病と鑑別すべき疾患

1 Lewy 小体型認知症

Lewy 小体型認知症では，アルツハイマー病とほぼ同様な血流や代謝低下を示すことがありしばしば鑑別が困難となる．同程度の認知機能では，Lewy 小体型認知症は内側側頭部の萎縮がアルツハイマー病よりも弱いこと，また後頭葉の血流低下がみられることが多いことが知られている．

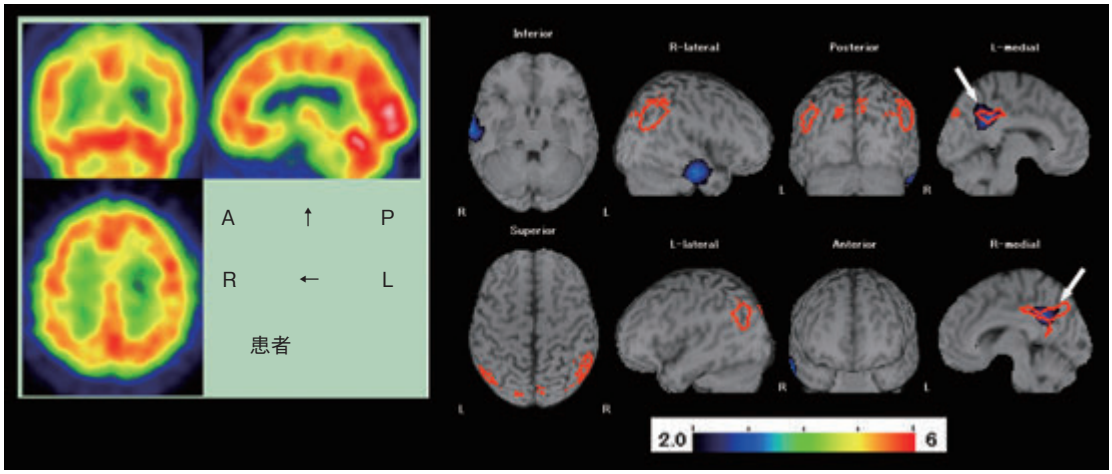

図1　アルツハイマー病診断における eZIS の有用性
70 歳代前半女性．アルツハイマー病初期患者において脳血流 SPECT では異常はみられないが，eZIS では後部帯状回に有意の血流低下がみられている（矢印）．赤色で囲まれた部位は，初期アルツハイマー病で最も高頻度に血流低下がみられる部位を示す．

2 前頭側頭型認知症

前頭側頭型認知症では，前頭葉から側頭葉前方部の萎縮と血流低下がみられる．前頭葉穹隆面の血流低下は自発性低下などに関連し，前頭葉眼窩面の血流低下は反社会的行動と関連するという報告がみられる．

3 意味性認知症

意味性認知症では，側頭極，中側頭回，下側頭回に萎縮や血流低下が強く，上側頭回が比較的よく保たれていることが特徴である．さらに病状の進行により，病変部位は前頭葉眼窩面や側頭葉底面に位置する紡錘回へと広がる．病変は左優位のことが多い．

4 進行性非流暢性失語

進行性非流暢性失語では，左中心前回下部～左 Sylvius 裂周囲～左島皮質が病変の中心であるといわれており，その部位に萎縮と血流低下がみられる．さらに病状の進行によって病変部位は前頭葉へ進展する．

5 特発性正常圧水頭症

特発性正常圧水頭症の脳血流 SPECT に関しては，eZIS による統計画像解析結果をアルツハイマー病の結果と比較検討した報告がみられる．矢状断の eZIS 解析結果において帯状回では血流低下の層が，その頭側部位では血流増加の層がみられ，この所見がみられないアルツハイマー病との鑑別に有用である．

症例 4

年齢◉ 40歳代／性別◉女性

病名◉双極Ⅰ型障害（DSM-IV）

◉現病歴

20歳代で，抑うつ気分，意欲低下，微小妄想が出現，精神科病院へ入院した．入院加療にて状態が改善し退院したが，直後より自己判断で通院を中断した．

20歳代後半，「私にできないことはない．神の生まれ変わりだから」と誇大的となり，過活動，多弁，濫費，睡眠欲求の減少，注意転動性の亢進などがみられ，再び精神科病院へ入院．退院以降，内服薬の服用をやめては，うつ状態と躁状態を繰り返すようになった．

40歳代に，再び「良くなったから」と自己判断で通院を中断していたが，通院中断から約1年後にうつ状態となり，家人に連れられ精神科受診となった．受診時，抑うつ気分，意欲・活動性の減衰，不眠などがみられていたが，家事などはこなせていた．

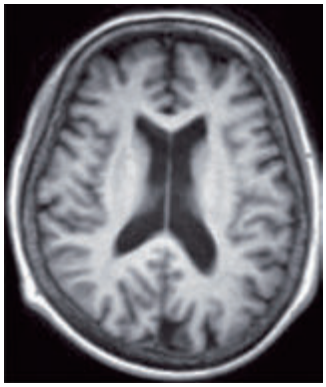

図1　MRI（T1強調画像，水平断）

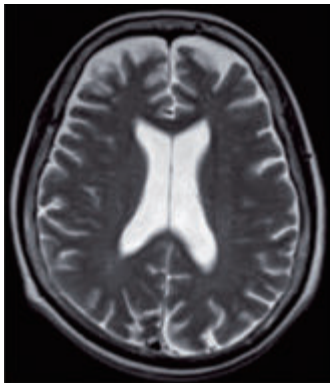

図2　MRI（T2強調画像，水平断）

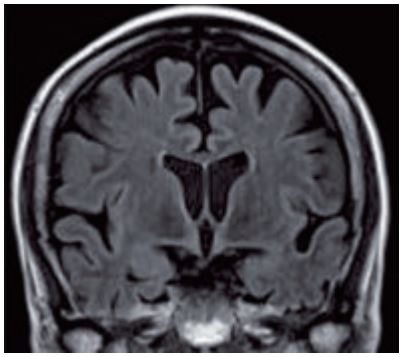

図3　MRI（FLAIR画像，冠状断）

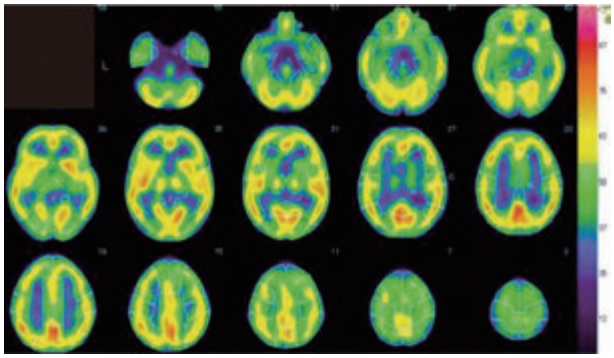

図4　SPECT（トレーサー：^{99m}Tc-ECD）
mCBF：右半球53.2，左半球55.5（mL/100 g/分）

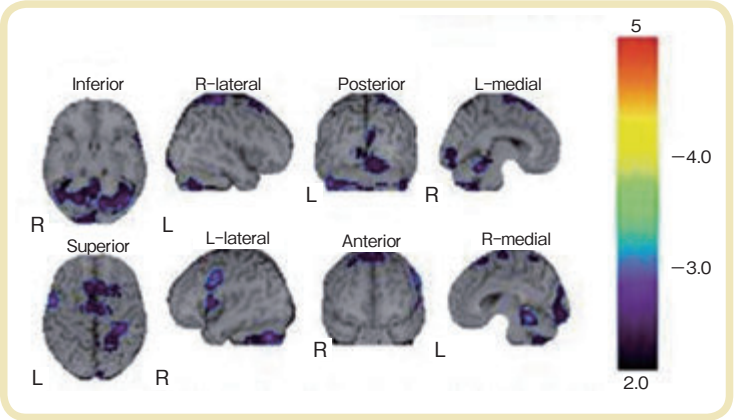

図 5　SPECT eZIS（相対的脳血流低下部位）

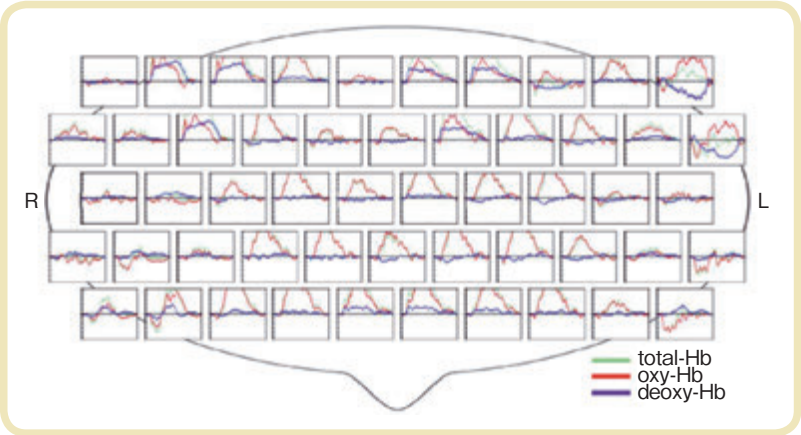

図 6　NIRS（課題：言語流暢性課題〈letter version〉）

症例 4 の解説

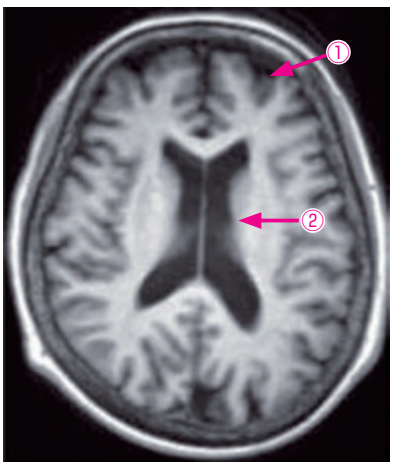

図 7　図 1 の所見

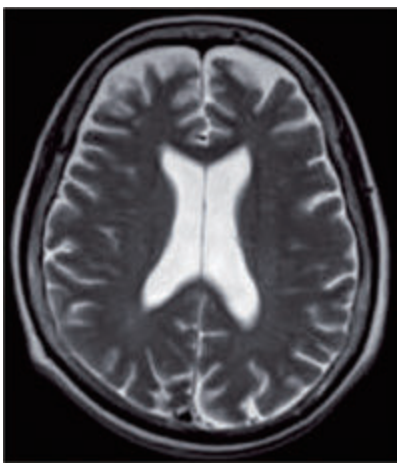

図 8　図 2 の所見