専門医のための

眼科診療クオリファイ

シリーズ総編集
大鹿哲郎 筑波大学
大橋裕一 愛媛大学

25

角膜混濁のすべて

編集
井上幸次 鳥取大学

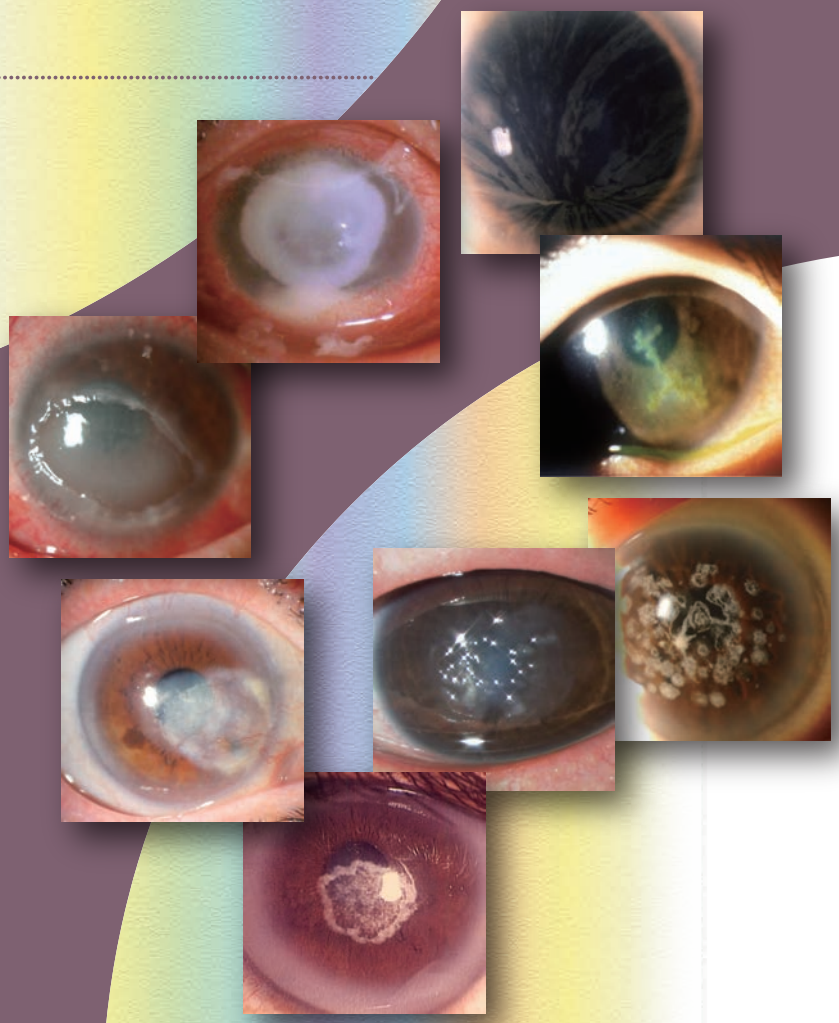

中山書店

シリーズ刊行にあたって

21 世紀は quality of life（生活の質）の時代といわれるが，生活の質を維持するためには，感覚器を健康に保つことが非常に重要である．なかでも，人間は外界の情報の 80％を視覚から得ているとされるし，ゲーテは「視覚は最も高尚な感覚である」（ゲーテ格言集）との言葉を残している．視覚を通じての情報収集の重要性は，現代文明社会・情報社会においてますます大きくなっている．

眼科学は最も早くに専門分化した医学領域の一つであるが，近年，そのなかでも専門領域がさらに細分化し，新しいサブスペシャリティを加えてより多様化している．一方で，この数年間でもメディカル・エンジニアリング（医用工学）や眼光学・眼生理学・眼生化学研究の発展に伴って，新しい診断・測定器機や手術装置が次々に開発されたり，種々のレーザー治療，再生医療，分子標的療法など最新の技術を生かした治療法が導入されたりしている．まさにさまざまな叡智が結集してこそ，いまの眼科診療が成り立つといえる．

こういった背景を踏まえて，眼科診療を担うこれからの医師のために，新シリーズ『専門医のための眼科診療クオリファイ』を企画した．増え続ける眼科学の知識を効率よく整理し，実際の日常診療に役立ててもらうことを目的としている．眼科専門医が知っておくべき知識をベースとして解説し，さらに関連した日本眼科学会専門医認定試験の過去問題を“カコモン読解”で解説している．専門医を目指す諸君には学習ツールとして，専門医や指導医には知識の確認とブラッシュアップのために，活用いただきたい．

大鹿　哲郎
大橋　裕一

序

角膜は，われわれの眼においてレンズの働きをしており，良好な視機能を保つために，高度にその質が保たれる必要がある．この点から，形状異常やドライアイも大変重要であるが，何といっても角膜が濁るのは最も患者にとって困る現象であり，それを解決することは眼科医にとって非常に重要である．角膜が濁っていては，緑内障や網膜疾患などの診断・治療にも大きくさしつかえる．したがって，角膜の診療の中核であり基本は，やはり角膜混濁といえると思う．

しかし，ひとことで角膜混濁といっても，その原因はさまざまである．角膜混濁に出合ったときには，細隙灯顕微鏡でその混濁がどういう種類の混濁か（炎症性，沈着性，瘢痕性，腫瘍性）を見きわめ，その部位や深さを判断することがまず重要である．その後，本巻の“5．角膜混濁診察のための検査”に記載されたさまざまな検査を駆使して，その原因を究明する．原因が判明すれば，これも本巻“6．角膜混濁の治療”にあるさまざまな治療から適切なものを選択することになる．角膜混濁のなかには，診断・治療が適切でなければ，単に視機能に影響するだけでなく，角膜穿孔や腫瘍の拡大などの重篤な結果に結びつくことさえある．

このことから角膜混濁については一部の専門家だけでなく，眼科医すべてがその診療の基本を知っておく必要がある．本巻には角膜混濁に関するそのような基本的な知識はもちろん，最新の情報も含めてすべてが網羅されていると自負している．特に各論は，その疾患あるいは検査・治療のエキスパートに執筆をお願いした．いずれ劣らぬ力作ぞろいで，角膜専門の先生がたにも新たな知識と情報を伝えることができる内容になっている．もちろん一方で，眼科専門医をめざしている人には詳細な“カコモン読解”があり，そこだけ読んでも，専門医認定試験のポイントが的確につかめる．

なお，角膜浮腫も角膜が透明でなくなることから“浮腫性混濁”として広義の角膜混濁に含まれるが，浮腫は混濁とかなり性質が異なり，これをまず分けて考えることが非常に重要であることや，本シリーズではすでに『12．角膜内皮障害 to the Rescue』（2012 年 7 月刊）が上梓されていることから，本巻ではとりあげなかった．角膜浮腫をきたす疾患については本シリーズ『12．角膜内皮障害 to the Rescue』を本巻の姉妹編として活用していただきたい．

角膜疾患の診療において，専門家から研修医まで幅広い先生がたに本巻を役立てていただければ，編者として望外の喜びである．

2014 年 10 月

鳥取大学医学部視覚病態学／教授
井上　幸次

専門医のための眼科診療クオリファイ
25■角膜混濁のすべて

目次

1 総論

角膜混濁の分類と細隙灯顕微鏡での鑑別 …… 井上幸次 2
角膜混濁鑑別のための検査 …… 大橋裕一 7
角膜混濁の治療法 …… 雑賀司珠也 11

2 上皮混濁各論

iron line カコモン読解 18一般27 23一般31 …… 堀 裕一 16
薬剤沈着（アミオダロン角膜症など） カコモン読解 23一般29 …… 細谷比左志 21
代謝産物沈着（Fabry 病など） …… 平野耕治 25
Meesmann 角膜ジストロフィ …… 藤本久貴 29
map-dot-fingerprint 角膜ジストロフィ …… 小玉裕司 32
樹枝状角膜炎とその類縁疾患 …… 井上智之 35
Thygeson 点状表層角膜炎 カコモン読解 18一般29 22臨床13 …… 中川 尚 38
Stevens-Johnson 症候群 …… 大家義則 42
SQ 重篤な眼合併症を伴う Stevens-Johnson 症候群と関連のある遺伝子について教えてください …… 上田真由美 45
眼類天疱瘡 …… 川北哲也 53
トラコーマ カコモン読解 19一般33 …… 稲田紀子 57
conjunctival and corneal intraepithelial neoplasia（CIN） …… 細谷友雅 60

カコモン読解 過去の日本眼科学会専門医認定試験から，項目に関連した問題を抽出し解説する“カコモン読解”がついています．（凡例：21臨床30→第21回臨床実地問題30問，19一般73→第19回一般問題73問）
試験問題は，日本眼科学会の許諾を得て引用転載しています．本書に掲載された模範解答は，実際の認定試験において正解とされたものとは異なる場合があります．ご了承ください．

SQ “サイエンティフィック・クエスチョン”は，臨床に直結する基礎知見を，ポイントを押さえて解説する項目です．

3 沈着性実質混濁各論

顆粒状角膜ジストロフィ I 型・II 型 カコモン読解 18 一般 31 …… 森重直行，山田直之 66
Reis-Bücklers 角膜ジストロフィ，Thiel-Behnke 角膜ジストロフィ …… 小林　顕 74
格子状角膜ジストロフィ カコモン読解 18 臨床 15　19 一般 34　20 臨床 12 …… 川島素子 76
斑状角膜ジストロフィ カコモン読解 20 一般 32 …… 渡辺　仁 81
膠様滴状角膜ジストロフィ カコモン読解 21 一般 32　22 臨床 16　24 臨床 13 …… 川﨑　諭 85
Schnyder 角膜ジストロフィ カコモン読解 24 一般 29 …… 北川和子 92
帯状角膜変性 カコモン読解 22 一般 29　23 臨床 47 …… 横倉俊二 96
角膜脂肪変性 …… 小幡博人 101
Spheroid 角膜変性 …… 相馬剛至 104
続発性角膜アミロイドーシス カコモン読解 23 臨床 18 …… 佐々木香る 107
Terrien 角膜辺縁変性 …… 植木亮太郎 110
Salzmann 角膜変性 …… 山田昌和 113
多発性骨髄腫 …… 戸田良太郎，門廣祐子，近間泰一郎 116
infectious crystalline keratopathy …… 鈴木　崇 119

4 炎症性実質混濁各論

カタル性角膜潰瘍 カコモン読解 21 一般 35 …… 横井則彦 124
CQ マイボーム腺炎角結膜上皮症と ocular rosacea は，どう違うのでしょうか？ …… 鈴木　智 131
Mooren 角膜潰瘍 カコモン読解 21 臨床 15　24 臨床 49 …… 羽藤　晋 133
EV 特発性周辺部角膜潰瘍の多施設調査について教えてください …… 外園千恵 137
関節リウマチ関連の周辺部角膜潰瘍 …… 唐下千寿 139
栄養障害性角膜潰瘍 …… 近間泰一郎 142
シールド潰瘍 カコモン読解 19 臨床 9　21 臨床 14　24 臨床 45 …… 角　環 148
SQ 春季カタルにおいて結膜と角膜の間でどのような分子の相互作用がありますか …… 海老原伸行 154
細菌性角膜炎 カコモン読解 18 臨床 12　18 臨床 16　19 一般 36　20 一般 33　24 一般 27　24 一般 91 …… 松本光希 156
真菌性角膜炎 …… 望月清文 165
EV コンタクトレンズ関連角膜感染症の多施設調査 …… 宇野敏彦 170
アカントアメーバ角膜炎 カコモン読解 20 一般 31　21 臨床 16　22 臨床 14 …… 杉原紀子 173

CQ “クリニカル・クエスチョン”は，診断や治療を進めていくうえでの疑問や悩みについて，解決や決断に至るまでの考えかた，アドバイスを解説する項目です．

EV “エビデンスの扉”は，関連する大規模臨床試験など，これまでの経過や最新の結果報告を解説する項目です．

SQ アカントアメーバの分子疫学について教えてください …… 八木田健司 181
実質型角膜ヘルペス カコモン読解 19 一般 35 …… 福田昌彦 184
梅毒性角膜実質炎 …… 秦野 寛 189
多発性角膜上皮下浸潤 …… 岡本茂樹 192
SQ アデノウイルスにも潜伏感染はあるのでしょうか？ …… 内尾英一 195

5 角膜混濁診察のための検査

細隙灯顕微鏡写真撮影 …… 畑﨑泰定 198
前眼部 OCT …… 高 静花 200
生体共焦点角膜顕微鏡検査 …… 白石 敦 205
CQ Cochet-Bonnet 角膜知覚計について教えてください …… 川口亜佐子 212
塗抹検鏡 …… 豊川真弘 214
細菌・真菌培養 カコモン読解 22 一般 13 …… 砂田淳子 220
SQ 培養が困難な細菌を検出する方法を教えてください …… 江口 洋 226
polymerase chain reaction …… 神鳥美智子 228
角膜混濁と遺伝子検査 …… 舟木俊成 231
SQ 角膜ジストロフィの原因遺伝子はどのようにして解明されてきたのでしょうか？ …… 辻川元一 234

6 角膜混濁の治療

ステロイド …… 高村悦子 238
抗菌薬 カコモン読解 21 一般 34 22 一般 31 22 臨床 15 23 一般 35 …… 星 最智 244
抗真菌薬 …… 子島良平 251
アシクロビル …… 篠崎和美 256
CQ インターフェロン α-2b の使いかたについて教えてください …… 片上千加子 259
SQ 今後，新たに臨床応用される可能性のある抗ウイルス薬には，どのようなものがあるでしょうか？ …… 檜垣史郎 261
SQ 抗 VEGF 薬の角膜疾患への応用について教えてください …… 臼井智彦 264
manual keratectomy …… 中村孝夫 266
phototherapeutic keratectomy カコモン読解 22 一般 95 24 一般 88 …… 宮本 武 269
表層角膜移植 カコモン読解 19 一般 94 24 一般 87 …… 佐竹良之 272
全層角膜移植 カコモン読解 20 一般 91 …… 島﨑 潤 277
SQ 培養口腔粘膜上皮移植について教えてください …… 稲富 勉 284

文献* 287
索引 303

* “文献”は，各項目でとりあげられる引用文献，参考文献の一覧です．

角膜混濁の分類と細隙灯顕微鏡での鑑別

文献は p.287 参照.

角膜混濁の分類

角膜が濁っているときに，どういう混濁であるかを見分けることは，角膜疾患を診断，治療するうえで基本中の基本である．しかし，それを明確に分類した記載はあまりない．本書では，この角膜混濁を詳細に検討していくが，その前提として角膜混濁の分類について考えてみたい．

最初に，ここでいう角膜混濁には角膜浮腫は含まない．確かに，角膜浮腫が起これば，角膜の透明性は低下するので，非常に広く角膜の混濁を考えれば，角膜浮腫も含まれることになるかもしれない．しかし，この二つは最初にはっきりと区別するべきである．

角膜混濁は，その混濁の部位（深さ）と性状で分けて考えるのが理解しやすい．まず，混濁の部位（深さ）として，角膜上皮，角膜実質，角膜内皮の三つが挙げられる．また，混濁の性状として，炎症性混濁，瘢痕性混濁，沈着性混濁，腫瘍性混濁の四つに分けられる（**表 1**）．この部位（深さ）と性状で 3×4＝12 通りの混濁があることになるが，実際には実質の腫瘍性混濁は大変まれであり，また，角膜内皮自身には混濁がないので，角膜内皮の混濁といっても posterior collagenous layer くらいということになる*1．サイトメガロウイルス角膜内皮炎に認められるコイン・リージョン（coin-shaped lesion）については，角膜後面沈着物ではなく，サイトメガロウイルスが感染した内皮細胞をみているのだという意見があり，これがそうだとすると角膜内皮の炎症性混濁ということになるのかもしれない．

表 1　角膜混濁の分類

部位（深さ）	
角膜上皮	
角膜実質	
角膜内皮	
種類	
炎症性混濁	感染性
	非感染性
瘢痕性混濁	
沈着性混濁	
腫瘍性混濁	

*1 posterior collagenous layer
内皮の機能不全によって Descemet 膜の肥厚が極度になり，Descemet 膜後面の線維性の混濁となった状態．

角膜上皮混濁

角膜上皮には炎症性混濁，瘢痕性混濁，沈着性混濁，腫瘍性混濁がすべて認められる．

炎症性混濁：角膜上皮炎に伴う上皮混濁が挙げられる．Thygeson 点状表層角膜炎（**図 1**）や単純ヘルペスウイルスによる樹枝状角膜

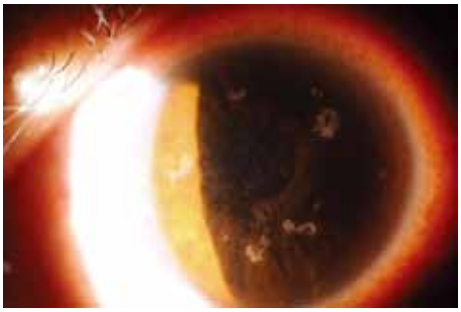

図 1　Thygeson 点状表層角膜炎
48 歳，女性．散在する上皮の炎症性混濁を認める．混濁は上皮に限局している．

図 2　CIN（conjunctival and corneal intraepithelial neoplasia）
65 歳，女性．上方にわずかに隆起し，血管を伴った境界明瞭な腫瘍性混濁を認める．

炎（dendritic keratitis）で樹枝状病変の辺縁上皮に認められる上皮浸潤などが代表的なものである．この炎症性上皮混濁は後で述べる炎症性実質混濁と異なり，炎症後に瘢痕を残すことなく治癒する．Thygeson 点状表層角膜炎がその代表である．樹枝状角膜炎の場合は消炎後，上皮下の実質には瘢痕性混濁が形成されるが，これはあくまで実質の混濁であり，上皮そのものが濁るわけではない．

瘢痕性混濁：上皮には瘢痕性の混濁がないのかというとそうではなく，上皮の場合は幹細胞疲弊による角結膜瘢痕という形で，瘢痕性上皮混濁が形成される．

沈着性混濁：代謝産物，薬剤，鉄分の沈着があり，それぞれ代表的な例として Fabry 病，amiodarone keratopathy，iron line が挙げられる[*2]．

腫瘍性混濁：CIN（conjunctival and corneal intraepithelial neoplasia）が挙げられる（**図 2**）．これが角膜実質に進展し，squamous cell carcinoma となれば，実質の腫瘍性混濁ということになると思われるが，前述したようにきわめてまれである．

角膜実質混濁の細隙灯顕微鏡での鑑別

炎症性実質混濁：角膜混濁のなかで，最も重要なのが炎症性実質混濁であり，浸潤と同義である．その細隙灯顕微鏡での特徴として，以下のような点が挙げられる．

1. 軟らかい（英語では wet と表現される）．
2. 隙間のない均一な混濁．
3. 炎症細胞の数が多いほど，濃く白くなる．

浸潤は，好中球やリンパ球を主体とする細胞集積からなっている．

*2 それぞれについては，本巻の該当の項目を参照されたい．

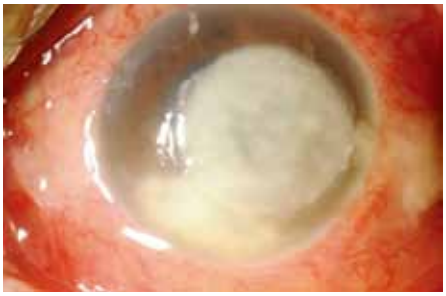

図 3　緑膿菌性角膜炎による輪状膿瘍
57 歳，女性．軟らかく濃い隙間のない均一な炎症性混濁を認める．

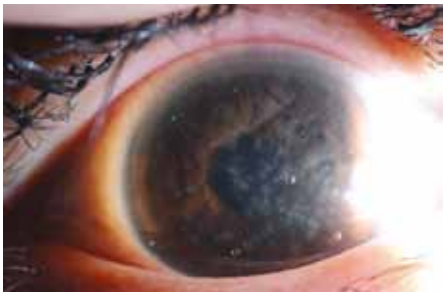

図 4　アデノウイルス結膜炎による多発性角膜上皮下浸潤
36 歳，女性．個々の混濁は軟らかく均一だが，上皮下に限局し多発している．

角膜浸潤の位置・濃さ・大きさ・形・数をとらえることが，感染・非感染の判断のポイントになる．浸潤のなかでも好中球が主体で，濃厚なものを膿瘍と呼び，この場合，原因として細菌や真菌が疑わしい（**図 3**）．おおまかに中央部に認められれば，原因として感染性が多く，周辺部に生じた場合は非感染性のことが多い．また，前房細胞や角膜後面沈着物が認められれば，感染の可能性を考えたほうがよい．併発する角膜浮腫が強いほど，浸潤が大きいほど感染の可能性が高くなる．

中央の多発性の淡い混濁の場合，境界不明瞭で斑状ならアカントアメーバ，境界が明瞭な場合は，比較的大きく実質浅層ならばヘルペス性，均一で小さい上皮下混濁ならアデノウイルス結膜炎後のものを示唆する（**図 4**）．

CL（contact lens）装用・非装用にかかわらず，透明帯を伴った単発性の周辺部の浸潤を認めた場合は，カタル性角膜浸潤を考える．カタル性角膜浸潤はしばしば輪部に平行に伸び，多くは瞼縁と重なる部位に生じる．CL 装用者において，周辺部の直径 1 mm 以下の小さい混濁が多発する場合は CL による無菌性角膜浸潤を考える．無菌性角膜浸潤もカタル性角膜浸潤も，浸潤に血管は認められないが，血管を伴った隆起性の浸潤なら角膜フリクテンが考えられる．また，最周辺部の透明帯を伴わない弧状の潰瘍に伴った浸潤の場合は，Mooren 角膜潰瘍（**図 5**）や関節リウマチに伴う周辺部角膜潰瘍などが考えられる．

瘢痕性実質混濁：細隙灯顕微鏡での特徴として，以下のような点が挙げられる（**図 6**）．

1．硬い（英語では dry と表現される）．

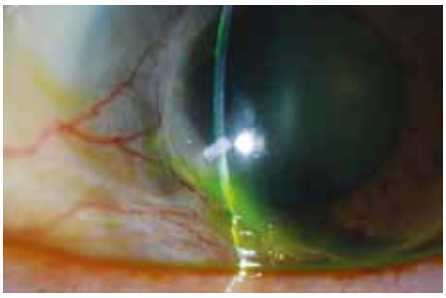

図 5　Mooren 角膜潰瘍
66 歳，男性．角膜周辺部に輪部に沿った弧状の軟らかい炎症性混濁を認める．

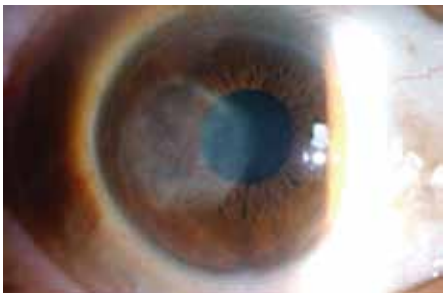

図 6　角膜ヘルペスの瘢痕期
58 歳，男性．硬く不均一な瘢痕性混濁を認める．

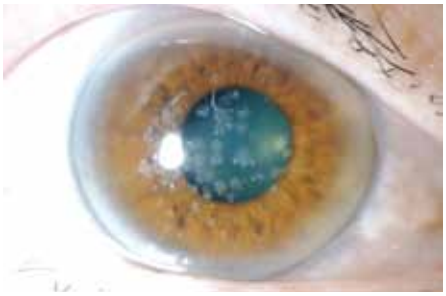

図 7　顆粒状角膜ジストロフィ II 型
70 歳，女性．特徴的な角膜実質表層の硬い沈着性混濁を認める．

図 8　infectious crystalline keratopathy
68 歳，女性．角膜移植後．炎症を伴わないクリスタリン様の沈着性混濁をグラフトの下方に認める．カンジダが沈着し，炎症を起こしていない特殊な病態．

2．隙間のある不均一な混濁．
3．濁りの中に線が見える．
4．しばしば，その表面が平坦化している．

炎症性実質混濁と瘢痕性実質混濁の関係：炎症性混濁は種々の治療によって，瘢痕性混濁へと移行するが，その両者の関係性は以下のとおりである．

1．瘢痕性混濁になっていると，それ以上よくならない，その代わり悪くはならない．
2．逆に炎症性混濁なら，まだよくなる．ただし，悪くなる可能性もある．
3．炎症性混濁から瘢痕性混濁への移行が不明確だと，治療をやめるタイミングが難しい．
4．瘢痕性混濁では，もはや感染性微生物は残存していないことを意味しているが，炎症性混濁があることが，そのまま感染性微生物が残存していることを意味しない．