専門医のための

眼科診療クオリファイ

シリーズ総編集

大鹿哲郎 筑波大学
大橋裕一 愛媛大学

10

眼付属器疾患とその病理

編集

野田実香 北海道大学

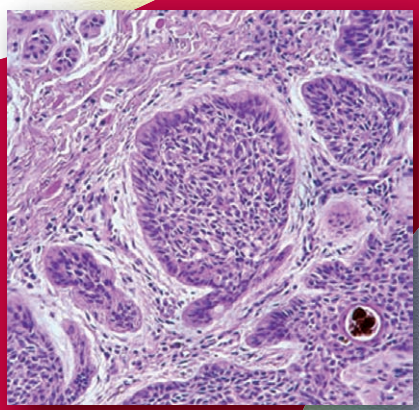

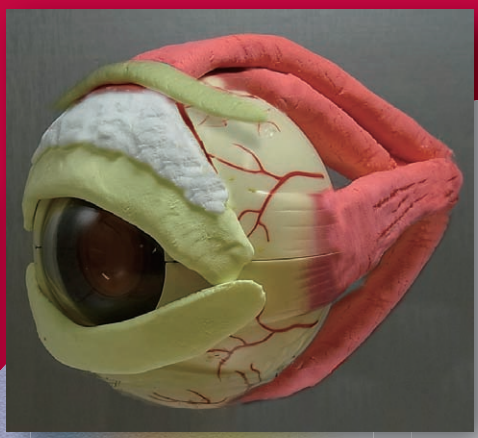

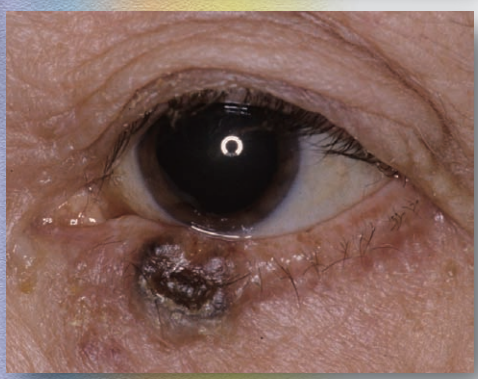

中山書店

序

本シリーズは，日常臨床において遭遇することの多い疾患や治療，検査をテーマに掲げ，それぞれ巻立てで解説するものである．本巻も過去（第 18 回以降）の日本眼科学会専門医認定試験から項目に関連した問題を抽出し解説と模範解答を加えた“カコモン読解”が数多く盛り込まれ，これらから臨床時に起こる疑問や悩みなどにも回答が得られるという構成となっている．専門医を目指す医師にも理解されやすいように，見解の分かれる手術についてはあえて詳細に触れてはいないが，一般眼科医にとっても手術手技以前に知っておかなければならない知識が網羅されていると考える．

本巻編集にあたり，断片的になりがちな知識や普段質問できない些細な悩みを，一般眼科診療のなかで沸き起こる疑問として置き換え，それを項目として筋立てていく方法をとった．当初は重い荷と感じたが，実際に項目をつくりはじめてみると編者としてわくわくとし，知識欲が満たされていくのが実感できたのは役得というしかない．ご執筆をお願いする際には，先生方の専門領域に特に配慮した．さすがに第一線で活躍されている先生方だけに，実際に集まった原稿を通読して，予想を上まわる内容の濃さと完成度の高さに圧倒された．

外眼部の分野は，とかく敬遠されがちである．だが，理論を知れば知るほど興味深くなってくる．さらに治療を手がけるようになれば，さらに奥が深いことがわかるであろう．そこで，まず系統立てて理論を伝える情報源が必要と考えられる．本巻は，眼科専門医試験を受ける眼科医も対象としてはいるが，専門医にとっても興味の入り口である理論の理解の助けになるであろう．読者には，まず正しい理論を知っていただき，この分野を身近に感じてほしいものである．試験対策にとどまらず，クリニックでも傍らに置けるような使い方ができる内容を目指した．本書が，一般眼科医の先生，専門医を目指す先生のみならず，手術経験は浅いが外眼部治療に興味を持たれる先生方の一助となれば幸甚である．

2011 年 12 月

北海道大学大学院医学研究科眼科学分野／助教
野田　実香

専門医のための眼科診療クオリファイ
10■眼付属器疾患とその病理

目次

1 臨床病理入門

組織診，細胞診 …… 林　暢紹　2

病理所見を読み解く …… 加瀬　諭　12

ギムザ染色 カコモン読解 18臨床7　19臨床6　19臨床10 …… 松本光希　18

特異的な染色／脂肪染色，トリプシン消化伸展標本 カコモン読解 18臨床2　21一般6 …… 兒玉達夫　22

特異的な染色／ハンセル染色，パーカーインク KOH 法 …… 松本光希　24

CQ 臨床病理は大変とっつきにくいですが，勉強のしかたを教えてください …… 向野利一郎　26

CQ 病理標本を提出するにあたり，固定方法や詳記のしかたについて注意点を教えてください …… 兒玉達夫，草竹兼司　29

CQ 病理医の立場から，検体を提出する眼科医に求めることを教えてください …… 木村徳宏，向井万起男　32

2 眼瞼

眼瞼の解剖 カコモン読解 18一般12　20一般10　20臨床2　21臨床47　22臨床9 …… 高橋靖弘，柿崎裕彦　36

眼瞼ヘルペス カコモン読解 20臨床9 …… 赤沼正堂　42

霰粒腫・麦粒腫 カコモン読解 19一般26 …… 小幡博人　46

眼瞼けいれん カコモン読解 20一般26　20一般90 …… 山上明子　52

CQ BOTOX® は，どの程度繰り返し投与していいのでしょうか？ …… 三村　治　58

眼瞼下垂 カコモン読解 19一般25　19臨床29　21臨床35 …… 根本裕次　61

CQ 小児の眼瞼下垂を手術するタイミングと術後の経過観察のしかたを教えてください …… 大庭正裕　75

カコモン読解　過去の日本眼科学会専門医認定試験から，項目に関連した問題を抽出し解説する“カコモン読解”がついています．（凡例：21臨床30→第21回臨床実地問題30問，19一般73→第19回一般問題73問）
試験問題は，日本眼科学会の許諾を得て引用転載しています．本書に掲載された模範解答は，実際の認定試験において正解とされたものとは異なる場合があります．ご了承ください．

CQ　“クリニカル・クエスチョン”は，診断や治療を進めていくうえでの疑問や悩みについて，解決や決断に至るまでの考え方，アドバイスを解説する項目です．

CQ 眼瞼手術における炭酸ガスレーザーの利点と注意点を教えてください …… 宮田信之，金原久治 78
上眼瞼皮膚弛緩症 …… 兼森良和 81
眼瞼内反症 …… 渡辺彰英 85
眼瞼外反症 カコモン読解 18 臨床 8 …… 三戸秀哲 91
顔面神経麻痺 …… 田邉美香 95
睫毛乱生 …… 佐々木香る 100
CQ プロスタグランジン製剤点眼薬の副作用で睫毛が伸びるメカニズムを教えてください …… 勝村宇博 104
眼瞼良性腫瘍 カコモン読解 21 臨床 2 …… 髙村　浩 107
眼瞼悪性腫瘍 カコモン読解 19 一般 24　22 臨床 1　22 臨床 12 …… 江口功一 117
CQ 外眼部手術に際して，抗血栓薬の服用を中止しますか？ …… 田邉吉彦 125
CQ 外眼部の手術では，どのような消毒が必要でしょうか？ …… 夏井　睦 127
CQ 外眼部手術に特有な器械や縫合糸について教えてください カコモン読解 19 一般 89　19 臨床 49 …… 立松良之 129

3 涙道

涙道の解剖 カコモン読解 22 一般 3 …… 後藤英樹，後藤　聡 136
涙道検査 カコモン読解 19 臨床 40 …… 森寺威之 141
涙小管炎 カコモン読解 20 臨床 8 …… 岩崎明美，宮久保純子 147
涙小管断裂 …… 鹿嶋友敬 151
先天性涙道閉塞 …… 中川　喬 157
涙嚢炎 …… 永原　幸 162
涙管チューブ挿入術 …… 井上　康 169
涙嚢鼻腔吻合術鼻外法 …… 久保勝文 175
涙嚢鼻腔吻合術鼻内法 …… 佐々木次壽 180

4 眼窩

眼窩の解剖 カコモン読解 19 一般 13　19 一般 14　20 臨床 50　21 一般 4　22 一般 1　22 一般 2 …… 野田実香 186
単純 X 線 …… 中村泰久 193
CT カコモン読解 19 臨床 43　21 臨床 25 …… 尾山徳秀 200
MRI カコモン読解 20 一般 16 …… 平岡孝浩 205
結膜下脂肪脱 カコモン読解 20 臨床 49 …… 山田貴之 211
眼窩蜂巣炎 …… 久保田敏信 213

眼窩炎症性疾患 …… 金子博行 218
甲状腺眼症 カコモン読解 19 臨床 7 21 臨床 28 …… 神前あい 223
眼窩吹き抜け骨折 カコモン読解 18 一般 77 19 臨床 28 21 一般 73 21 一般 83 …… 出田真二 228
視神経管骨折 …… 中尾雄三 239
内頸動脈海綿静脈洞瘻 カコモン読解 19 臨床 8 …… 古田 実 243
眼窩腫瘍の診断 …… 林 憲吾，嘉鳥信忠 250
皮様嚢腫 …… 今野公士 255
血管腫 カコモン読解 20 一般 21 20 臨床 5 …… 後藤 浩 259
涙腺腫瘍 カコモン読解 18 臨床 3 21 臨床 8 …… 大島浩一 264
神経系腫瘍 カコモン読解 18 臨床 4 22 一般 71 …… 辻 英貴 271
リンパ腫 カコモン読解 20 一般 53 22 臨床 29 …… 安積 淳 278

CQ IgG 4 関連疾患とは，どのような疾患ですか？ …… 高比良雅之 284
CQ 眼窩悪性腫瘍には，どのような臨床像がありますか？ …… 柏木広哉 287
CQ 放射線治療や化学療法の腫瘍性疾患への適応を教えてください …… 鈴木茂伸 290
CQ 小児に特有な眼窩疾患について教えてください …… 八子恵子 295
CQ 片眼性の眼球突出を見たときに考える疾患と必要な検査を教えてください …… 小林めぐみ 301
副鼻腔疾患の眼窩進展 カコモン読解 21 臨床 9 …… 國弘幸伸 303
脳外科疾患の眼窩進展 カコモン読解 20 臨床 26 …… 吉田一成 310

文献* 315
索引 325

* “文献”は，各項目でとりあげられる引用文献，参考文献の一覧です．

眼窩の解剖

外眼筋の解剖

四直筋（筋円錐），眼瞼挙筋：外眼筋のうち四直筋は上直筋，外直筋，下直筋，内直筋に分かれ，筋円錐を形成している．筋円錐内には，視神経や動眼神経など重要な神経脈管が収められている（**図 1a**）．

眼瞼挙筋は，上直筋と平行して走る筋肉である．その遠位端は眼瞼挙筋腱膜となって瞼板に付着しており，眼瞼挙筋が収縮することによって瞼板が挙上される．Whitnall 靭帯は眼瞼挙筋を前から圧迫して，瞼板を上下させる作用のベクトルを変換する役割を果たす

a. 筋円錐

b. 外眼筋

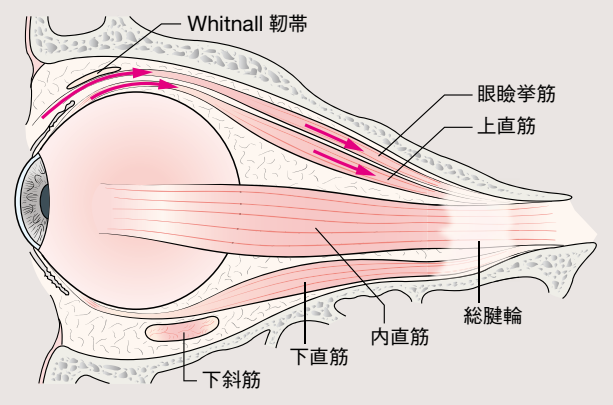

c. 外眼筋

図 1　筋円錐と外眼筋

眼瞼挙筋は上直筋と同じくらいの大きさの筋で，平行して走行する．Whitnall 靭帯は眼瞼挙筋のベクトルの方向を変える．

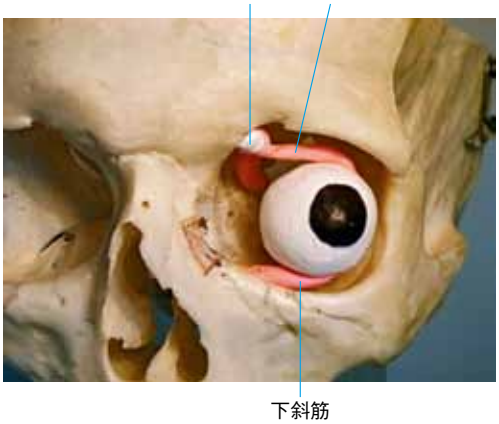

図 2　上斜筋と下斜筋
上斜筋は滑車で折り返して眼窩深部まで続く．一方，下斜筋は，眼窩縁付近の骨に付着する短い筋である．

（**図 1b, c**）．Müller 筋は，眼瞼挙筋より眼球側に位置する．平滑筋を中心にした筋肉で，眼瞼挙筋に比べて非常に薄い筋肉である．

上斜筋，下斜筋：上斜筋は眼球に斜めに付着して，前方の滑車を通って眼窩深部まで走行する．下斜筋は上斜筋ほど長いものではなく，眼球に斜めに付着して眼窩縁の骨に付着する（**図 2**）．

総腱輪：これら四直筋と眼瞼挙筋，上斜筋は最深部にて総腱輪で結合している．この総腱輪の中を通るものが，筋円錐内に入る神経や脈管となる．総腱輪で付着していない外眼筋は下斜筋のみである（**図 2**）．

骨の解剖

眼窩の構造はとっつきにくいものであるが，その役割を理解すれば，いかに能率よくつくられているかがよくわかるであろう．

眼窩を構成する骨[*1]：眼窩を構成する骨の性質は，斜めに分けるとわかりやすい（**図 3a**）．車にたとえると，上方と耳側はバンパーのように飛び出しており，硬い骨で構成されて眼を守っている．それに対して下方と鼻側の骨はいずれも脆く，骨が折れることによってエアバッグのように衝撃を逃がす役目をもっている．眼窩浅部は上壁が前頭骨，外壁が頬骨，内壁は篩骨，下壁は上顎骨という四つの壁で構成されている（**図 3b**）．

深部にある蝶形骨は硬い骨で，重要な骨の孔を通している．そのほかに，口蓋骨と涙骨がある．

鼻側の骨：内壁と下壁の骨は，篩骨と上顎骨で薄くできている．鼻孔からペンライトで照らすと提灯のように透けることからも，非常に薄い骨であることがわかる（**図 4a, b**）．眼窩壁骨折は，ほとんど

＊1 “今日，工場長がみんなの前で涙した”
眼窩を構成する骨は，試験対策としては下記のように語呂合わせで覚えるとよいであろう．以下にひとつ例を示すが，ほかにも，ネット上には閲覧できる語呂合わせはいくつもある．

今日	頬骨
工	口蓋骨
場	上顎骨
長	蝶形骨
前	前頭骨
涙	涙骨
し	篩骨

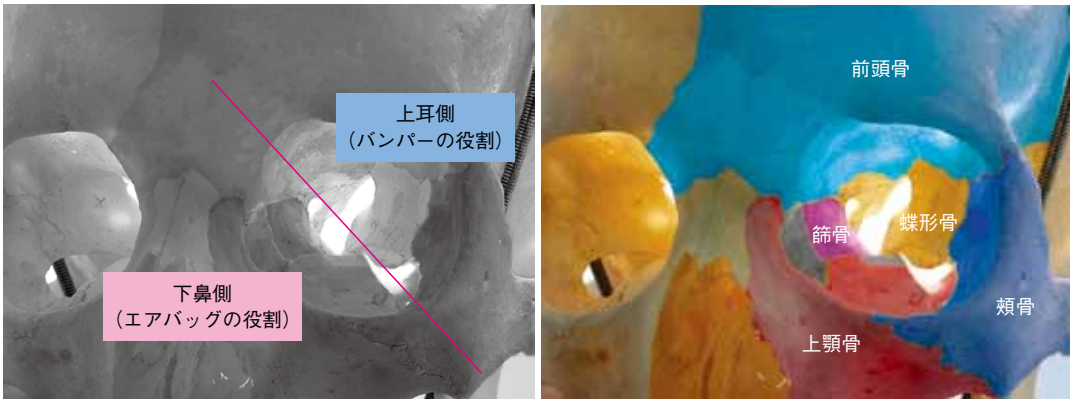

a. b.

図 3　眼窩を構成する骨とその役割

a. 骨の役割別に示す．斜めに分けて考えるとよい．車にたとえると，上耳側は硬い骨でバンパーの役割，下鼻側は脆い骨でエアバッグの役割を果たす．
b. 眼窩深部には蝶形骨があり，視神経管と上眼窩裂を有している．

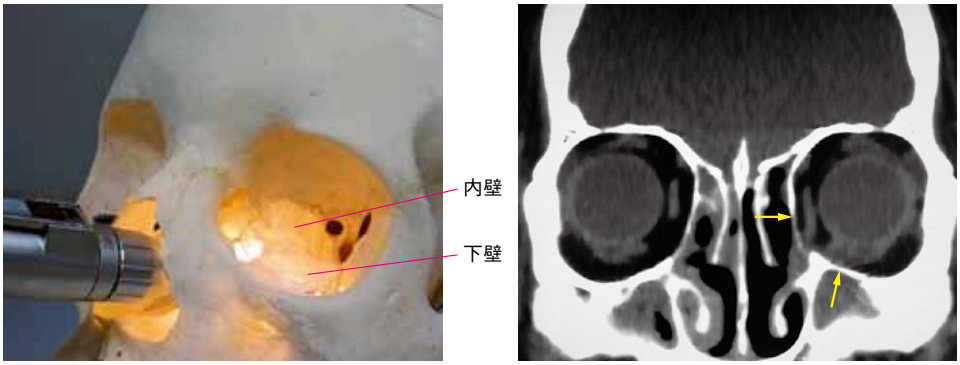

a. b.

図 4　薄い内壁と下壁

a. 人骨標本を鼻孔からペンライトで照らすと，内壁と下壁が提灯のように透けてみえる．
b. CT 前額断．内壁と下壁（矢印）は薄く折れやすい．

が内壁と下壁に生じる．これらは，折れやすいということで眼球への衝撃を和らげている．

耳側の骨：耳側と上側の眼窩縁はひさしのような形状で，車でいえばバンパーの役割を果たしている．眼窩深部にアプローチする Krönlein 手術では，図に示す範囲の骨を切除する（**図 5a, b**）．

骨の孔：視神経管，上眼窩裂，下眼窩裂がある（**図 6**）．

骨の孔には強度の信頼性に差がある．明らかに視神経管が最も信頼性が高い．次に上眼窩裂となる．この二つは蝶形骨というしっかりした骨で囲まれているため頑丈であると考えられる．その次の下眼窩裂は，隣接する上顎骨が脆く眼窩下壁骨折の好発部位であり信頼性は低い．よって，視神経管，上眼窩裂，下眼窩裂の順となる．

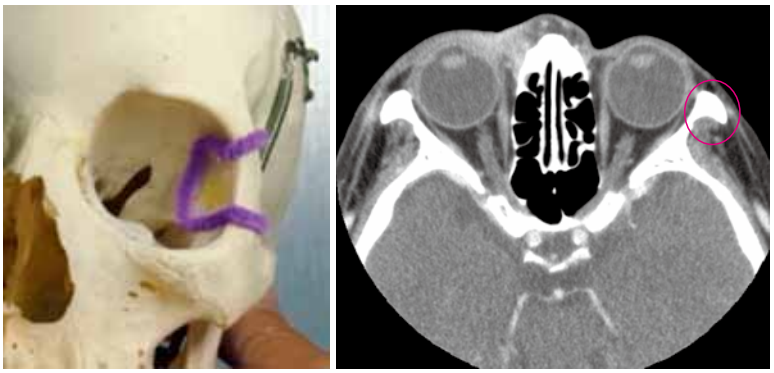

a. Krönlein 手術での骨切除位置　　b. 水平断

図 5　出っ張った上縁と耳側縁

眼窩上縁と耳側縁の骨は，出っ張っている（○）.

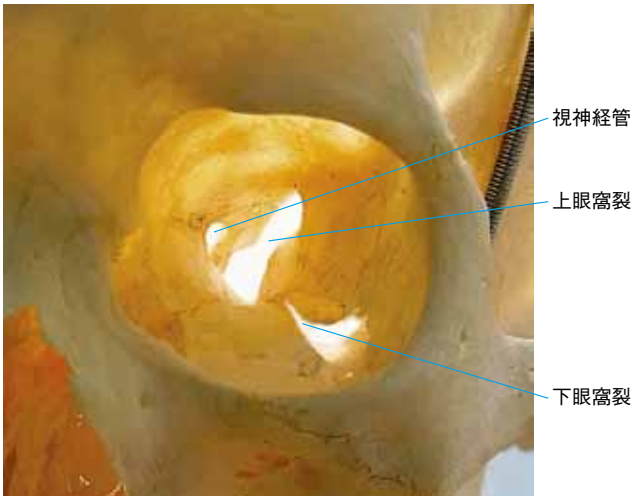

図 6　骨の孔

視神経管，上眼窩裂，下眼窩裂がある.

上眼窩裂の下半分は筋円錐内に入る．筋円錐内には眼球の機能に直接影響する重要な脈管が位置する．よって総腱輪の中のほうが，より強固に組織に守られていると考えられる（**図 7**）.

神経脈管の解剖

神経：眼球の機能に寄与するのは，視神経，四直筋の支配神経，瞳孔支配の神経の順に重要ではないだろうか.

視機能へのかかわりの近密さから順位をつけてみると，視神経が突出して重要であることは疑いの余地がなく，次は四直筋のうち三筋を支配する動眼神経と思われる．3 番目は，四直筋の残る一つである外直筋を支配する外転神経であろう.

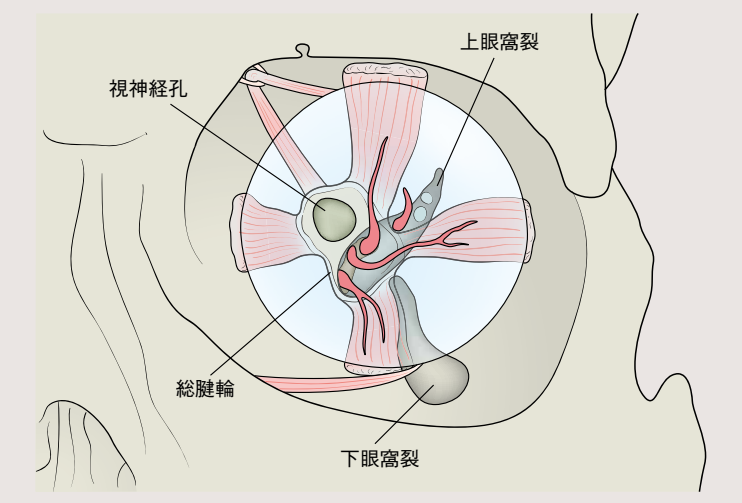

図 7　上眼窩裂と総腱輪

図は，眼球を透明に見立て，前方からみたところである．総腱輪は，上眼窩裂の下半分と，視神経孔を通る脈管を通す．

表 1　骨の孔を通る神経脈管

骨の孔	重要性	神経	動静脈
視神経管	高	視神経	眼動脈
上眼窩裂（筋円錐内）	↑	動眼神経 外転神経 鼻毛様体神経	上眼静脈
上眼窩裂（筋円錐外）	↓	滑車神経 涙腺神経 三叉神経第 1 枝（前頭神経）	
下眼窩裂	低	三叉神経第 2 枝（上顎神経）	下眼静脈

視機能に重要な役割をもつ神経脈管ほど，強度の信頼性の高い骨の孔を通っている．

滑車神経は四直筋ではないが，眼球運動にかかわる上斜筋を支配する神経である．これと鼻毛様体神経とどちらが重要であろうか？鼻毛様体神経は複雑に分かれて，最終的には眼球の交感神経と副交感神経を支配している．つまり，瞳孔の散瞳と縮瞳をつかさどっているため滑車神経より重要であろう．

そして，その次は涙腺神経，最後に来るのは感覚神経であろう．

最後の二つである三叉神経は第 1 枝が上眼瞼と前頭部を，第 2 枝が上顎部，眼の下から上唇までを支配するため，それぞれ前頭神経，上顎神経とも呼ばれている．眼球に直接影響する神経に比べて感覚神経の重要度は低く，三叉神経は下位に入る．

大切な視神経は視神経管に，四直筋を動かす神経と瞳孔を支配する神経は上眼窩裂の筋円錐内に収まっている．最も視機能との関連

が低い三叉神経第 2 枝はあまり頼りにならない下眼窩裂に，その他は上眼窩裂の筋円錐外を通っている（**表 1**）．

眼動脈は最も信頼できる視神経管に大切に収まり，上眼静脈は眼圧に関係するため上眼窩裂の筋円錐内に収まるべきであろう．下眼静脈は下方を走るため，三叉神経とともに下眼窩裂を通っている．

動静脈：眼動脈は，眼球と眼窩に血液を供給し，網膜中心動脈を出しているため最も重要な動静脈である．次に重要な上眼静脈は眼圧に関連する血管で，上眼静脈圧や Schlemm 管からの灌流を受けるため，この圧が眼圧の下限を規定することになる．下眼静脈はそのような役割はないため最下位となる．

カコモン読解 第 19 回 一般問題 13 *2

上眼窩裂を通るのはどれか．

a 視神経　b 眼動脈　c 三叉神経　d 上顎神経

e 下眼静脈

解説 前頭神経のことを指していると考えられる．

模範解答 c

カコモン読解 第 19 回 一般問題 14

総腱輪が起始部とならないのはどれか．

a 上直筋　b 下直筋　c 上斜筋　d 下斜筋　e 上眼瞼挙筋

模範解答 d

カコモン読解 第 20 回 臨床実地問題 50

左眼眼窩腫瘍摘出術中の写真を図に示す．切除された骨はどれか．

a 頬骨

b 篩骨

c 前頭骨

d 側頭骨

e 上顎骨

*2 解答に至るためのポイント

視神経は視神経管に，四直筋と瞳孔支配の神経は上眼窩裂，しかも筋円錐内に収められている．

解説 Krönlein 手術である．創は眼窩上外側に作製されている．切除されているのは頬骨と考えられる．

模範解答 a

カコモン読解 第 21 回 一般問題 4

視神経管が通るのはどれか．

a 頬骨　b 篩骨　c 涙骨　d 蝶形骨　e 前頭骨

模範解答 d

カコモン読解 第 22 回 一般問題 1

毛様体神経節の節前神経はどれか．3 つ選べ．

a 外転神経　b 交感神経　c 三叉神経　d 前頭神経

e 動眼神経

解説 毛様体神経節のかかわるものとして，動眼神経，感覚神経である三叉神経第 1 枝の眼神経，内頸動脈神経叢から出る交感神経の三つを覚えておく．いずれも前眼部の角膜知覚と瞳孔にかかわるものと理解すると覚えやすい．

模範解答 b，c，e

カコモン読解 第 22 回 一般問題 2

下眼窩裂を通るのはどれか．

a 視神経　b 上顎神経　c 前頭神経　d 動眼神経

e 鼻毛様体神経

解説 三叉神経第 2 枝（上顎神経）である．下眼窩裂は脆い上顎骨に隣接しており，強度は低い．そのような場所には感覚神経しか通っていない．

模範解答 b

（野田実香）

専門医のための眼科診療クオリファイ　10
眼付属器疾患とその病理

2012 年 2 月 10 日　初版第 1 刷発行 ©〔検印省略〕

シリーズ総編集……大鹿哲郎
大橋裕一

編集……野田実香

発行者……平田　直

発行所……株式会社 中山書店
〒113-8666 東京都文京区白山 1-25-14
TEL 03-3813-1100（代表）　振替 00130-5-196565
http://www.nakayamashoten.co.jp/

本文デザイン・装丁……藤岡雅史（プロジェクト・エス）

印刷・製本……中央印刷株式会社

ISBN 978-4-521-73331-9
Published by Nakayama Shoten Co., Ltd.　Printed in Japan
落丁・乱丁の場合はお取り替えいたします

・本書の複製権・上映権・譲渡権・公衆送信権（送信可能化権を含む）は株式会社中山書店が保有します．
・JCOPY ＜（社）出版者著作権管理機構 委託出版物＞
本書の無断複写は著作権法上での例外を除き禁じられています．複写される場合は，そのつど事前に，（株）日本著作出版権管理システム（電話 03-3817-5670，FAX 03-3815-8199，e-mail: info@jcls.co.jp）の許諾を得てください．

本書をスキャン・デジタルデータ化するなどの複製を無許諾で行う行為は，著作権法上での限られた例外（「私的使用のための複製」など）を除き著作権法違反となります．なお，大学・病院・企業などにおいて，内部的に業務上使用する目的で上記の行為を行うことは，私的使用には該当せず違法です．また私的使用のためであっても，代行業者等の第三者に依頼して使用する本人以外の者が上記の行為を行うことは違法です．